ANNALES
D'ANATOMIE PATHOLOGIQUE
MÉDICO-CHIRURGICALE

DEUXIÈME ANNÉE *N° 1* *JANVIER 1925*

MÉMOIRES ORIGINAUX

LA MOELLE ÉPINIÈRE ET LE SYSTÈME SYMPATHIQUE DANS UN CAS DE MAL DE POTT CHEZ LE VIEILLARD

(Réflexes sympathiques. — Technique de l'examen du système sympathique.)

par

ANDRÉ-THOMAS.

Les travaux sur l'anatomie pathologique du sympathique — à part ceux qui ont eu pour but l'étude des modifications cellulaires des ganglions — sont peu nombreux. Les recherches dans ce domaine sont, il est vrai, délicates ; les difficultés que l'on éprouve à suivre les dégénérations des fibres sympathiques, qui ne peuvent être mises en évidence par les mêmes méthodes de coloration, ni avec la même sécurité que la dégénération des fibres des centres nerveux ou du système cérébro-spinal, sont, avec la longueur et la complexité de ce genre de recherches, les principaux motifs pour lesquels le système sympathique a été jusqu'ici si médiocrement exploré. Cependant si les méthodes de coloration de la myéline (acide osmique, méthode de Weigert-Pal) ne peuvent apporter que des résultats incomplets ou d'interprétation limitée, parce qu'elles différencient exclusivement la gaine des fibres blanches et que d'autre part

les fines fibres à myéline se dépouillent de leur gaine à une distance assez variable de leur terminaison, les méthodes électives de coloration du cylindre-axe (méthode à l'argent réduit de Ramon y Cajal ou de Bielschowski) sont appelées à fournir des résultats plus avantageux, parce qu'elles colorent le cylindre-axe, élément fixe de toute fibre nerveuse, qu'elles permettent ainsi d'étudier et les fibres myélinisées et les fibres non myélinisées, qui représentent un contingent important des éléments nerveux du système sympathique.

Bien que les recherches histologiques, dont les résultats font l'objet de ce modeste travail, aient été poursuivies au moyen des méthodes anciennes de coloration, de l'acide osmique et du carmin en masse, elles nous semblent présenter quelque intérêt, parce qu'elles mettent en lumière quelques données d'ordre anatomo-pathologique, qui ne sont guère courantes et qu'elles fournissent un prétexte à envisager les procédés auxquels il convient d'avoir recours, afin d'utiliser le mieux possible et avec la meilleure méthode un cas quelconque de lésion du système sympathique. Nous avons déjà insisté sur ce point dans un précédent article (1).

De même que l'étude clinique du système sympathique exige une technique comparable à celle que le neurologiste emploie couramment dans l'examen du système cérébro-spinal, de même convient-il de trouver une méthode anatomique qui ne laisse échapper aucune donnée d'un problème, lorsqu'il vient à se présenter. Celle que nous proposons n'est peut-être que provisoire, elle devra sans doute être modifiée, perfectionnée ; on ne peut aboutir à la meilleure que par tâtonnements, averti par les erreurs et les négligences préjudiciables de la veille.

Nous avons eu l'occasion d'observer dans le courant de l'année dernière une malade atteinte de mal de Pott dorsal, chez laquelle l'examen clinique du système sympathique nous avait permis de constater quelques particularités intéressantes ; elle souffrait en outre de crises extrêmement douloureuses, comparables à des crises gastriques. Voilà deux éléments symptomatiques qui appartiennent au domaine végétatif et qui devaient orienter nos recherches anatomiques non seulement vers le système nerveux central, mais encore vers le système sympathique (2).

Observation clinique. — Mme Glach..., âgé de soixante-douze ans, est entrée à l'hôpital Saint-Joseph le 27 avril 1923.

La maladie a débuté au mois de novembre 1922 par des douleurs de la région lombaire, qui ont cédé assez rapidement et ont fait place à des douleurs plus vives, en ceinture, dans la région sus-ombilicale.

(1) André-Thomas : Rôle du système sympathique et des perturbations circulatoires dans la commotion spinale. (*L'Encéphale*, n° 6, juin 1924.)

(2) Les résultats anatomiques ont été brièvement résumés dans une note présentée à la Société de Neurologie le 28 février 1924.

A peu près en même temps, la fatigue survenait rapidement dans les membres inférieurs, au moindre effort, et la malade y éprouvait souvent des crampes ; la jambe droite, prise la première, était plus faible que la gauche. Au mois de février 1923, elle marchait encore, mais elle ne pouvait plus descendre les escaliers. Elle s'est alitée définitivement le 1er avril 1923 ; à la même époque, elle éprouvait de la difficulté à uriner, la rétention devint complète et la malade dut être sondée régulièrement.

Examen du 17 avril 1923. — Les deux membres inférieurs sont en rotation externe, le gauche davantage que le droit, le pied droit moins tombant que le gauche. Le gros orteil est en extension des deux côtés.

La paralysie n'est pas totale, quelques contractions volontaires des adducteurs sont ébauchées. Lorsque la malade est invitée à s'asseoir sur son lit, la partie supérieure des muscles de la paroi abdominale se contracte, la partie inférieure reste inerte.

Le tonus des muscles jumeaux est légèrement augmenté des deux côtés ; il en est de même pour les fléchisseurs et les extenseurs de la jambe sur la cuisse à gauche, pour les adducteurs de la cuisse et les muscles du gros orteil à droite.

Les réflexes patellaires et achilléens sont exagérés, plus vifs à droite. Clonus du pied droit. Ebauche de clonus de la rotule à gauche.

A l'excitation plantaire, le gros orteil se met en extension à droite ; à gauche, il reste immobile, mais les autres orteils s'étendent.

On obtient facilement des mouvements de défense du membre inférieur par excitation plantaire, par constriction du pied, par percussion du talon ; il se produit un retrait des membres inférieurs. La limite supérieure de la zone réflexogène passe à droite par le pli de l'aine, à gauche par D^{XII} pour le pincement et un peu plus haut pour la piqûre.

A plusieurs reprises, la main gauche a été le siège de crampes, la malade éprouvait de la difficulté à remuer ses doigts. Cette main s'est montrée parfois plus froide au cours des examens.

La sensibilité est diminuée sur les jambes, très diminuée sur les cuisses, diminuée sur le segment sous-ombilical de la paroi abdominale, très légèrement diminuée sur les segments radiculaires D^{IX} et D^{VIII}. La diminution porte sur tous les modes de la sensibilité : tact, piqûre, froid, chaud. Dans le territoire de D^{VIII} supérieur, il existe une hyperesthésie nette à la piqûre.

Rétention d'urine et constipation.

Une radiographie exécutée quelques jours après son admission à l'hôpital montre la disparition complète du disque qui sépare le corps de la huitième vertèbre dorsale du corps de la neuvième. La partie adjacente des corps vertébraux a également disparu. La neuvième côte paraît désinsérée des deux côtés. En outre, à gauche, il apparaît une zone opaque qui indique la présence d'un abcès.

Le *réflexe pilomoteur* provoqué par excitation de la région cervicale passe sur les membres inférieurs ; il est très intense dans la région mammaire, moins apparent sur le tronc au-dessous de cette région ; la peau y est à la fois sèche et vascularisée. Des examens ont été pratiqués à plusieurs reprises ; le réflexe pilomoteur s'est montré toujours très fort jusqu'à la limite de D^{VI} et D^{VII}, il n'était pas apparent en D^{VIII} et D^{IX}, puis il reparaissait en D^{X} et D^{XI} et sur le membre inférieur. Les épreuves ont été toujours renouvelées, en ce qui concerne l'examen du tronc, sur le côté gauche, mieux éclairé ; la mobilisation du lit et les déplacements de la malade étaient très difficiles à cause des douleurs extrêmement pénibles qu'ils provoquaient. Le réflexe pilomoteur a pu

être toujours obtenu sur les membres inférieurs par excitation cervicale ou par excitation axillaire. La chair de poule est apparue sur le membre inférieur droit à la suite d'une excitation sur la paroi abdominale inférieure du même côté. Les mouvements de défense des membres inférieurs, provoqués, n'ont jamais été accompagnés d'une réaction pilomotrice.

Depuis son entrée à l'hôpital Saint-Joseph (avril 1923), l'état de la malade s'est aggravé, les douleurs deviennent intolérables, l'alimentation se restreint à cause des douleurs très vives qu'elle procure, l'émaciation s'accentue.

Le 25 mai 1923, la paralysie des membres inférieurs est totale, le réflexe patellaire est conservé, le réflexe achiléen existe à droite, est aboli à gauche. Réflexe plantaire en extension à droite, en flexion à gauche. Le membre inférieur droit est plus froid que le gauche ; celui-ci est, il est vrai, très œdématié jusqu'au pli de l'aine. Les réflexes de défense ne peuvent être obtenus. Le réflexe pilomoteur se comporte toujours de la même manière. La malade refuse toute nourriture à cause des douleurs continuelles qu'elle éprouve dans la région épigastrique et qui deviennent intolérables à la moindre tentative d'alimentation.

L'examen de la tête, de la face, des membres supérieurs, est resté négatif mais, à plusieurs reprises, la malade a éprouvé des sensations d'engourdissement dans la main gauche, dans le creux de la main et dans les trois doigts du milieu.

Le liquide céphalo-rachidien prélevé à la ponction lombaire était limpide et ne contenait aucun élément figuré. L'albumine atteignait 2 grammes.

Décès le 29 mai 1923.

Autopsie le 30 mai 1923. — Après avoir enlevé les viscères de la cage thoracique en ayant soin de laisser en place l'aorte et l'œsophage, on découvre sous la plèvre, *à droite*, une grosse masse caséo-purulente, située sur les parties latérale des huitième et neuvième corps vertébraux et qui laisse écouler une ou deux cuillerées de pus, lorsqu'on l'incise au scalpel. La neuvième côte est complètement désinsérée (fig. I, *A*). Cette masse caséeuse s'enfonce dans la colonne vertébrale. *A gauche*, au même niveau, un assez gros amas caséeux soulève la plèvre, située peut-être un peu plus en dehors que du côté droit. A l'ouverture, le tissu caséeux fait hernie, mais il ne s'écoule ni pus ni sérosité. L'extrémité interne de la neuvième côte gauche est complètement nécrosée et désinsérée du corps vertébral (fig. I. *B*).

Examen du système sympathique. — La colonne est prélevée dans tout son segment dorsal ; au préalable, la moelle est extraite de la colonne cervicale et de la colonne lombaire, mais le segment dorsal, dont la continuité avec le segment cervical et le segment lombaire a été respectée, est laissée en place ; les côtes sont sectionnées à quelques centimètres en dehors de leurs insertions vertébrales, afin que les nerfs intercostaux, à leur origine, soient tous compris dans le bloc. Le fourreau duremérien a été ouvert sur sa face postérieure. La colonne vertébrale et la moelle ont été plongées dans une solution de formol à 10 %, afin d'être

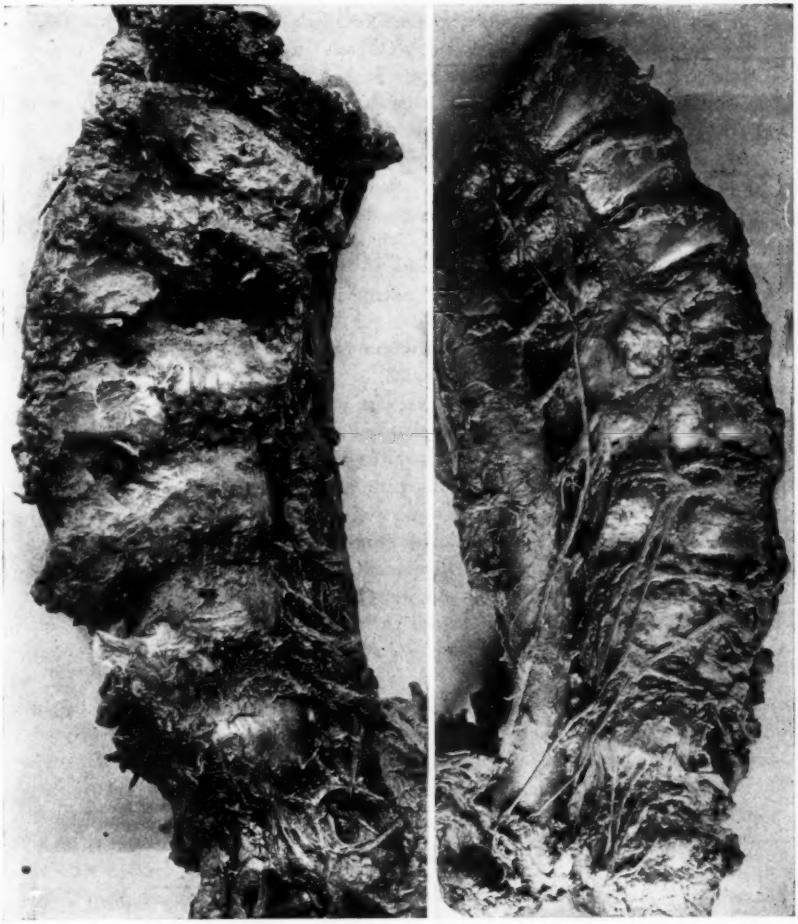

FIG. 1.

A

Côté droit de la colonne vertébrale. Destruction des 8e et 9e corps vertébraux. La 9e côte est désinsérée.

B

Côté gauche. Dissection de la chaine sympathique. Amas caséeux comprimant la chaine entre le 8e et le 9e ganglion.

conservées dans de bonnes conditions, en vue de dissections ultérieures.

A droite, après dissection du sympathique, des splanchniques, des rameaux communicants, la chaîne semble respectée par la lésion sur tout son trajet, mais les rameaux qui se détachent de la chaîne au niveau des septième et huitième ganglions pour se rendre au grand splanchnique, passent sur la paroi de la masse caséeuse ; le rameau qui abandonne la chaîne au niveau du neuvième ganglion passe au-dessous.

Des amas caséeux s'infiltrent sous la plèvre en suivant les trous de conjugaison, accompagnent les nerfs intercostaux à leur origine et englobent les rameaux communicants des huitième et neuvième ganglions. La dissection du sympathique est difficile à cause de la présence d'une très grande quantité de graisse dans le tissu cellulaire sous-pleural. Le long de la chaîne sympathique, et particulièrement sur la face antérieure des huitième et neuvième ganglions se trouvent des petits ganglions lymphatiques qui rendent difficile, comme on le verra plus loin, la reconnaissance des ganglions sympathiques.

A gauche, la masse caséeuse contracte des rapports plus intimes avec le grand sympathique au niveau des huitième et neuvième ganglions. Elle fait saillie en dedans du sympathique, qui est légèrement refoulé en dehors et englobé dans un tissu fibro-caséeux assez dense, ce qui en rend la dissection difficile, particulièrement au niveau de l'origine des communicants du huitième ganglion dorsal, qui est infiltré par ce tissu, mais néanmoins très apparent (fig. VI, *A*).

Les rameaux communicants du neuvième ganglion ne tranchent pas aussi nettement, mais ils sont facilement reconnaissables, parce qu'un vaisseau important, en passant sur leur face profonde, les fait légèrement saillir.

Les filets du grand splanchnique, qui sortent de la chaîne au-dessus du huitième et du neuvième ganglion dorsal traversent la gangue fibro-caséeuse et leur trajet ne peut être suivi qu'à proximité de leur union avec le splanchnique ; tandis qu'à droite il est relativement aisé d'isoler les ganglions sympathiques de leur atmosphère graisseuse, à gauche le tissu inflammatoire fait en quelque sorte corps avec eux et il est très difficile de les en séparer.

Comme le montre la photographie prise sur le côté gauche de la colonne vertébrale, le onzième ganglion dorsal et le premier ganglion lombaire manquent (fig. I, *B*). Du dixième et du douzième ganglions vertébraux part un communicant qui se rend à la onzième racine dorsale, de même que du deuxième ganglion lombaire part un rameau qui va rejoindre la première racine lombaire. Les dixième et douzième ganglions dorsaux sont beaucoup plus volumineux que les ganglions sus-jacents. L'absence, dans le cas présent, du onzième ganglion dorsal et du premier

ganglion lombaire montre une fois de plus la très grande variabilité dans le nombre et la disposition des ganglions vertébraux. Si on prélevait la chaîne sympathique sur le cadavre, en se contentant de marquer avec un fil son extrémité supérieure, et si on numérotait ultérieurement les ganglions de haut en bas, on s'exposerait à commettre des erreurs grossières sur tel ou tel ganglion et, par suite, d'en tirer des déductions fausses d'ordre anatomique ou physiologique. Il est absolument nécessaire de prélever la colonne vertébrale avec la moelle, l'extrémité interne des côtes et le sympathique en place. Après dissection, une photographie est prise, et sur l'épreuve on numérote les ganglions vertébraux, les racines (la moelle dorsale n'a pas été extraite du canal rachidien), les rameaux communicants.

On prélève ensuite un certain nombre de segments, suivant le genre de recherches que l'on a en vue ; les limites des segments préparés sont tracées sur une épreuve photographique ; lorsque ces segments sont débités en coupes sériées, l'orientation des coupes est indiquée comme sur le schéma (fig. II).

Chaque rameau communicant est séparé de son ganglion, immédiatement en dehors de lui ; la coalescence avec la racine est respectée. Tout le ganglion est débité en coupes transversales de haut en bas. Les communicants et la racine correspondante sont débités à leur tour en coupes perpendiculaires à l'axe. La lecture est beaucoup plus facile sur les coupes orientées de cette manière que sur les coupes des ganglions sagittales ou vertico-transversales.

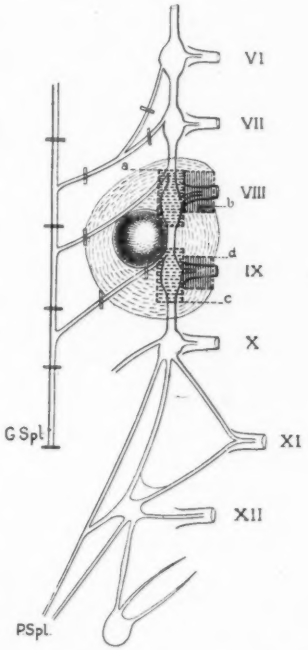

FIG. 2.— Schéma de la chaîne sympathique gauche. Rapports de l'amas caséeux avec la chaîne, les filets du splanchnique, les rameaux communicants. Orientation des coupes sur chaque bloc.

Après lavage prolongé sous un courant d'eau (afin de les débarrasser complètement du formol), les fragments prélevés ont été plongés pendant quarante-huit heures dans une solution d'acide osmique à 1/200e, puis lavés de nouveau et plongés enfin dans une solution de picro-carmin pendant un mois. Lavage, passage dans les alcools, inclusion à la paraffine. Il serait préférable de les colorer en masse par la méthode de Bielschowsky.

Sur les coupes du fragment *c* (fig. III, 1, 2, 3, 4), qui comprend le neuvième ganglion gauche, on remarque que celui-ci repose en arrière et en dedans sur une couche épaisse de tissu inflammatoire ; il en paraît complètement dégagé au niveau de son pôle inférieur et de sa face antéro-externe. Il en est de même pour les origines des communicants blanc et gris. Cependant, il est vraisemblable qu'au cours de la dissection ils ont été libérés du tissu inflammatoire. Un filet du splanchnique compris dans le même bloc et situé plus en dedans est, au contraire, engainé dans un tissu fibro-caséeux extrêmement dense. Sur les coupes passant par le pôle supérieur du neuvième ganglion, la face antérieure reste à peu près libre, tandis que ce qui reste des ganglions ou de la chaîne sympathique est davantage engainé par le tissu fibreux dans lequel s'infiltrent un certain nombre d'éléments lymphocytaires.

Sur les coupes du segment *d* (neuvième racine et rameau communicant), on ne découvre aucune trace de réaction inflammatoire. Sur la coupe représentée (fig. III, 5), la racine et le communicant gris sont plongés au milieu d'un tissu graisseux, dans lequel on ne découvre aucune infiltration pathologique. La racine paraît normale. Le communicant gris ne contient que des fibres dépourvues de gaine de myéline ; le communicant blanc contient surtout de fines fibres myélinisées, mais aussi quelques grosses fibres à myéline et quelques fibres amyéliniques.

Les coupes sériées du huitième ganglion sont plus instructives. Le ganglion repose encore sur un tissu fibro-caséeux assez dense, mais ses limites sont bien arrêtées ; le communicant gris est sectionné parallèlement à son axe (fig. IV, 6). Le périnèvre est intact ; aucune inflammation intraganglionnaire n'est visible. Un peu plus haut se dégage à son tour le communicant blanc, dont les fibres coupées longitudinalement sont intensivement colorées en noir par l'acide osmique (fig. IV, 7). Le ganglion est bordé en arrière et en dedans par une épaisse couche de tissu inflammatoire fibro-lymphocytaire, dans lequel sont enclavées quelques masses de graisse fortement colorées en noir par l'acide osmique (fig. IV, 7). Sur la partie la plus interne de la coupe, on aperçoit un filet du splanchnique qui traverse le tissu inflammatoire sans être envahi par lui. Le communicant blanc est accompagné par une mince bordure du même tissu sur tout son trajet. Il n'est pas douteux qu'au cours de la dissection, la face antérieure du ganglion n'ait été dépouillée d'une enveloppe semblable.

Sur les coupes, perpendiculaires à l'axe, de la huitième racine, le nerf et les rameaux communicants sont engainés dans un tissu inflammatoire très dense, formé de fibres conjonctives, dans les interstices desquelles sont accumulés de nombreux lymphocytes. L'inflammation est surtout prononcée autour des rameaux communicants, davantage le gris que le

1

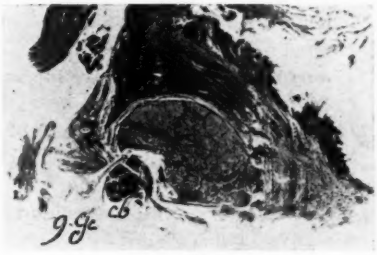

2

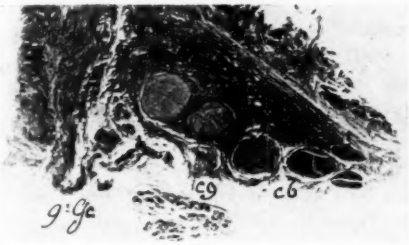

3

4

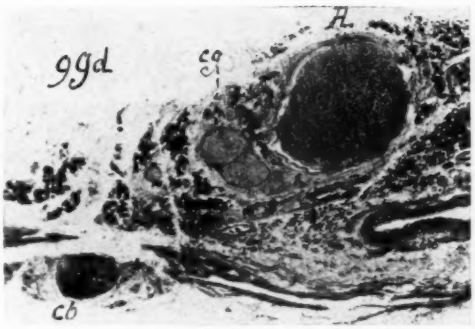

5

FIG. 3. — 1, 2, 3, 4. Coupes en série du 9e ganglion vertébral gauche. 1 : coupe passant par le pôle inférieur ; 4 : coupe de la chaîne sympathique, immédiatement au-dessus du ganglion. Sur les coupes 2 et 3 se détachent les rameaux communicants ; en 2 un communicant blanc. — 5 : coupe des communicants avant leur coalescence avec leur racine.
Epaississement et infiltration du tissu conjonctif périganglionnaire et périfasciculaire, surtout marqués sur la coupe 3.

blanc (fig. IV, 8, 9, 10). La coupe 11 (IV) représente le communicant gris vu à un plus fort grossissement, déformé et remanié par le tissu fibreux extrêmement dense qui l'entoure.

Les figures 9 et 10 (IV) mettent bien en évidence la fusion successive du communicant gris, puis du communicant blanc avec le nerf intercostal.

Aucune des fibres à myéline du nerf ou du communicant blanc ne présente des traces de dégénération wallérienne, aucune segmentation de la myéline n'y est apparente. D'ailleurs le périnèvre n'a pas été envahi par le tissu inflammatoire. Cependant l'endonèvre paraît un peu plus épaissi à ce niveau sur le huitième nerf que sur le neuvième nerf intercostal.

Ce n'est que sur les filets du splanchnique qui passent au-dessus et au-dessous de l'abcès, compris dans sa paroi sur la plus grande partie de leur trajet, que l'on découvre quelques fibres dont la myéline présente un aspect granuleux, susceptible d'être interprété comme une lésion. Sur la chaîne, au-dessus du huitième ganglion, une grosse fibre à myéline, sectionnée parallèlement à son axe, contient une traînée de granulatines noires qui peut être interprétée comme une dégénération wallérienne. La plupart des fibres qui sont contenues dans la chaîne à ce niveau sont amyéliniques.

On peut encore, quand les fragments ne sont pas trop considérables, imprégner et inclure dans un même bloc le ganglion sympathique, les rameaux communicants et la racine. C'est ainsi qu'il a été procédé vis-à-vis du huitième ganglion vertébral *droit* (fig. V). La série des coupes 1, 2, 3, 4, 5, permet de suivre, en allant de bas en haut, les origines des communicants qui sortent à peu près au même niveau du ganglion sympathique. Sur la figure V, 4, apparaît nettement la coalescence des deux communicants avec la racine, le gris en bas, le blanc en haut. A ce niveau apparaît, en avant de la chaîne sympathique, dont elle est séparée par un vaisseau, un ganglion lymphatique tuberculeux. Ce ganglion augmente de volume sur les coupes plus élevées (fig. V, 5). Les rameaux communicants sont plongés dans un tissu graisseux, qui est coloré en noir par l'acide osmique.

Le huitième ganglion droit est environné d'un tissu fibreux qui est plus dense sur son bord interne et qui accompagne la chaîne sympathique au-dessus du ganglion.

Le communicant blanc est particulièrement pauvre en fibres à myéline; on pourrait se demander si cette pauvreté en fines fibres à myéline n'est pas la conséquence d'une imprégnation insuffisante, mais la présence de quelques grosses fibres à myéline bien colorées doit faire rejeter cette hypothèse.

Dans la racine elle-même, au-dessous de la coalescence, les fibres à myéline paraissent moins nombreuses ; un grand nombre de fibres parais-

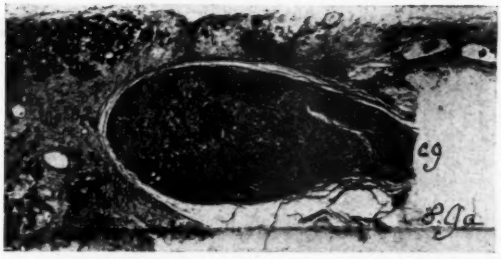

6

7

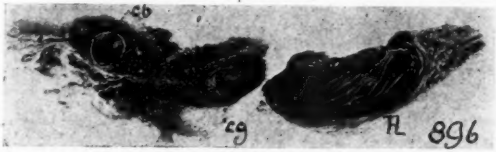

8

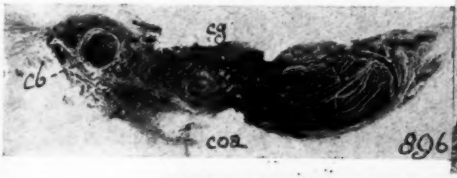

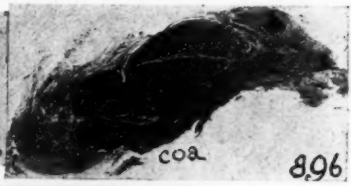

9

10

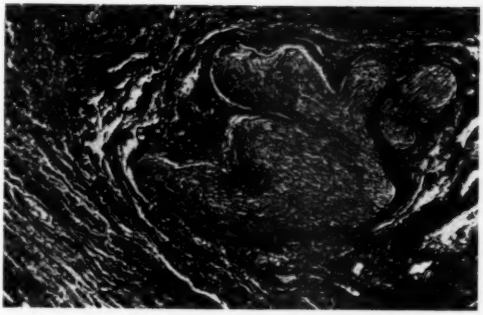

11

FIG. 4. — 6, 7 : coupes du 8e ganglion vertébral gauche. Dégagement du communicant gris (6), du communicant blanc (7). — 8, 9, 10 : coupes transversales de la racine et des communicants ; avant la coalescence (8), au niveau de la coalescence du communicant gris (9), de la coalescence du communicant blanc (10). — 11 : le communicant gris vu à un plus fort grossissement. Il est enclavé au milieu d'un tissu fibrolymphocytaire, et de forme irrégulière.

FIGURE 5.

Coupes en série du 8e ganglion vertébral droit.
1 et 2 : origine des rameaux communicants blanc et gris.
3 : leur cheminement vers la racine.
4 : la coalescence des deux communicants.
5 : les communicants sont complètement incorporés dans la racine.

La face antérieure de la chaîne est en rapport avec un ganglion lymphatique caséeux, dont elle n'est séparée que par un vaisseau. Infiltration fibrolymphocytaire autour de la chaîne.

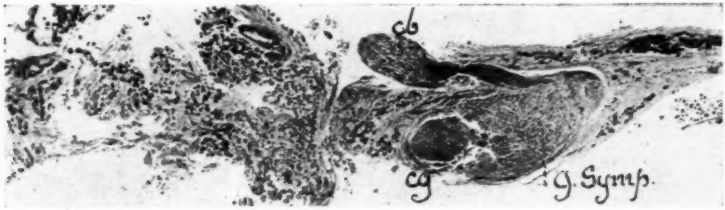

1

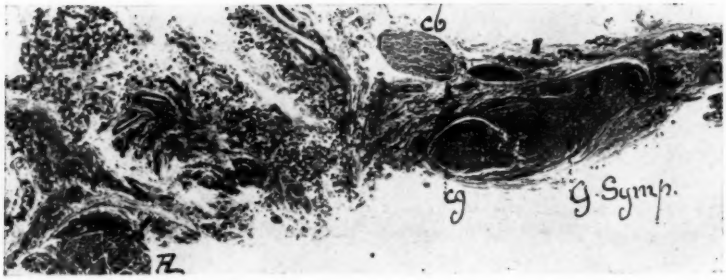

2

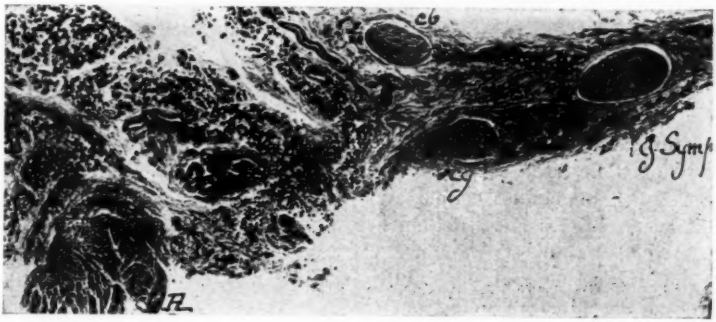

3

4

5

sent irrégulières, augmentées de volume, granuleuses, les noyaux sont plus nombreux. Ces constatations doivent être rapprochées de l'état des racines entre la moelle et le ganglion ; la huitième racine postérieure droite était la plus atrophiée, la racine antérieure était elle-même plus grêle et plus grise que les racines sus et sous-jacentes. La pauvreté du communicant blanc en fibres à myéline est la conséquence de la dégénération partielle de la racine antérieure. (V. plus loin.)

Il est difficile, sur les coupes ainsi colorées, d'apprécier l'état des cellules sympathiques aussi nettement que sur les coupes colorées par la méthode de Nissl ou de Bielschowsky. Cependant les noyaux des capsules péricellulaires ne sont pas multipliés, les cellules ne paraissent pas diminuées de nombre ; elles ont un aspect un peu granuleux, mais la fixation a peut-être laissé à désirer.

L'état du grand splanchnique, immédiatement au-dessus de la pénétration dans le ganglion semi-lunaire, ne peut être distingué de celui d'un splanchnique normal,

Rapports de la moelle et du canal rachidien. — Ces rapports nous ont paru spécialement importants à connaître dans ce cas et le prélèvement de la moelle incluse encore dans le rachis sur une assez grande hauteur de la colonne dorsale a facilité cette recherche.

Voici la correspondance des segments spinaux et des corps vertébraux :

Segment dorsal de la moelle	Corps vertébral.
— VII	6e et disque D^5, D^6.
— VIII	7e et disque D^7, D^6
— IX	8e (partie supérieure) et disque D^8 — D^7.
— X	8e (partie inférieure) et 9e (partie supérieure).
— XI	9e (partie inférieure) et disque D^9 — D^{10}. 10e (extrémité supérieure).
— XII	10e (2/3 supérieurs).
— I lombaire	10e (1/3 supérieur) et disque D^{10}, D^{11}.

Examen de la moelle épinière. — La dure-mère une fois débarrassée du magma caséeux, qui ne tient que par quelques adhérences (fig. VI, B, C) à sa face antérieure, ne paraît pas plus épaisse qu'au niveau des segments sus et sous-jacents, par conséquent pas de pachyméningite. A l'ouverture de la dure-mère, il n'existe aucune adhérence entre elle et les méninges molles. Celles-ci ne sont pas plus opaques que normalement. La moelle ne paraît pas déformée ni augmentée de volume, ni comprimée. Les veines sont très apparentes sur la face postérieure de la moelle, principalement au niveau du dixième segment dorsal (fig. VI. D).

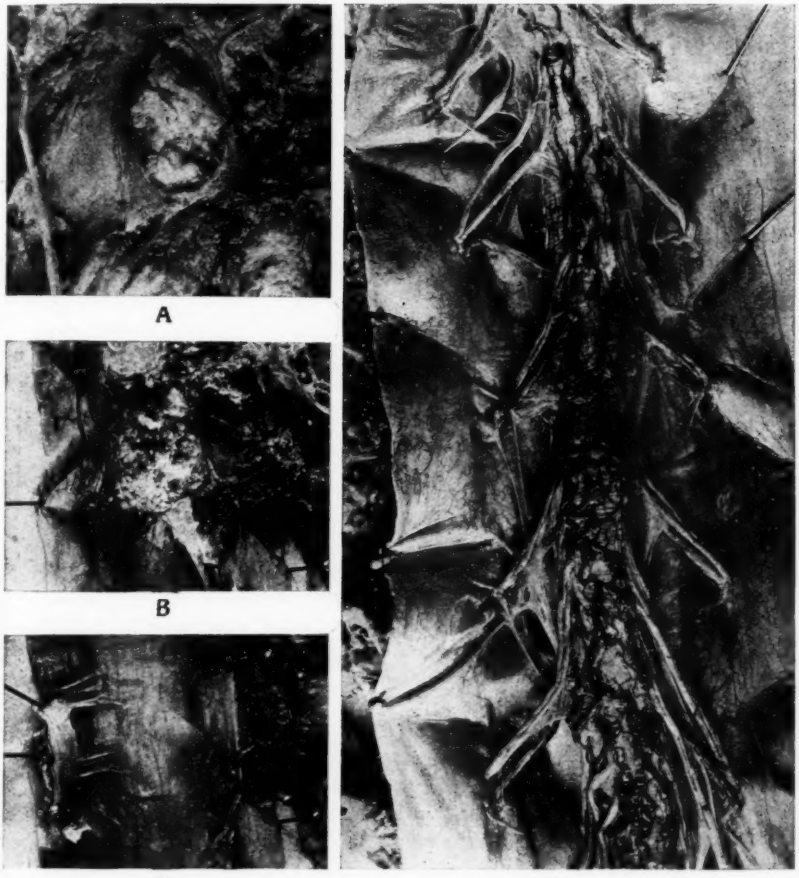

Fig. 6. — A. Agrandissement de la figure 5 au niveau de l'amas caséeux, afin de montrer ses rapports avec la chaîne et les ganglions vertébraux 8 et 9.

B. Magma caséeux situé sur la face antérieure de la dure-mère et n'adhérant que par quelques brides conjonctives (C).

D. Face postérieure de la moelle. La dure-mère est fendue sur la ligne médiane et rabattue de chaque côté. Injection marquée des vaisseaux de la pie-mère et de la dure-mère, plus marquée au niveau de la lésion.

Le réseau veineux intraduremérien est très injecté, comme le montre la figure VI D. L'injection atteint son maximum au niveau du dixième segment dorsal.

La huitième racine postérieure droite est plus grêle que la gauche ; une différence plus légère existe entre la neuvième postérieure gauche et la droite, qui est un peu plus fine. La huitième racine antérieure droite est plus grêle que la gauche.

Examen histologique de la moelle. — Quelques coupes ont été pratiquées sur les huitième, neuvième, dixième et onzième segments et colorées par les procédés habituels (hématoxyline-éosine, Van Gieson). C'est sur le dixième segment que les lésions de la substance blanche atteignent leur maximum d'intensité A

A un faible grossissement, la substance blanche attire tout d'abord l'attention par la présence d'un nombre considérable de lacunes qui correspondent, les unes à des fibres nerveuses gonflées, dilatées, les autres à des élargissements des espaces interstitiels. Cet aspect ne diffère guère de ces états vésiculeux qui ont été décrits soit dans les compressions de la moelle, soit dans la commotion spinale.

Dans les gaines des fibres nerveuses, dilatées, on aperçoit encore un cylindre-axe mal coloré, déformé, enroulé sur lui-même, hypertrophié, ou bien simplement un résidu protoplasmique inégalement coloré. Mais un très grand nombre de ces lacunes ne contiennent pas de cylindre-axe.

Cet état existe sur toute la substance blanche, plus marquée dans les cordons latéraux (fig. VII, A) et à la périphérie que sur les cordons postérieurs : il fait défaut ou il est moins marqué au niveau de la substance grise. La pie-mère est très légèrement épaissie au niveau des cordons postérieurs et des cordons latéraux : quelques rares éléments lymphocytaires sont disséminés soit dans sa trame, soit sur son bord externe (fig. VII, B). Ce qui frappe le plus, c'est l'extrême dilatation des vaisseaux, plus prononcée au niveau des cordons postérieurs et de la partie postérieure des cordons latéraux, mais la paroi des vaisseaux n'est pas sensiblement épaissie, et il est exceptionnel de trouver quelques lymphocytes à leur périphérie. La même dilatation vasculaire se voit dans les racines et dans la substance grise, particulièrement dans la substance grise de la corne postérieure et de la corne latérale. Les espaces périvasculaires sont particulièrement larges dans la substance grise. Les espaces qui séparent les gaines dilatées sont occupés par des éléments fibrillaires, dans lesquels il est difficile d'établir la proportion des fibrilles cylindraxiles et des fibrilles névrogliques, les méthodes employées n'étant pas électives. Les noyaux névrogliques sont multipliés, de dimensions variables, les uns très petits, les autres plus volumineux. Les corps hyalins sont disséminés dans la subtance blanche et la substance grise, B

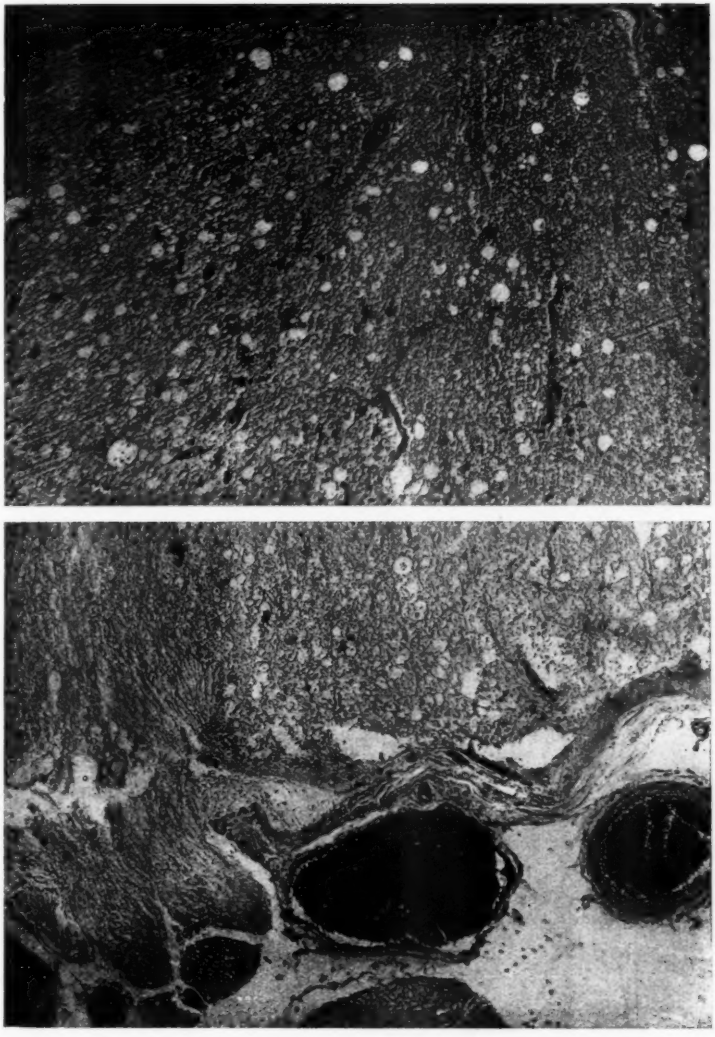

FIG. 7. — A. Le cordon latéral au niveau du 10e segment dorsal. Aspect lacunaire. Gonflement des gaines de myéline. Dilation des vaisseaux.
B. La périphérie du cordon latéral et la pénétration des racines postérieures. Même aspect de la moelle. Léger épaississement de la pie-mère. Dilatation considérable des vaisseaux.

plus nombreux dans la corne postérieure, au point de pénétration des fibres radiculaires.

Les cellules des cornes antérieures paraissent normales, les grains chromatiques sont bien colorés. Par contre, les cellules de la colonne de Clarke sont très irrégulières de forme et de volume, inégalement colorées, pigmentées, quelques-unes réduites à un amas protoplasmique non différencié. Parmi les cellules de la colonne sympathique, la plupart sont petites, vésiculeuses, et le noyau est excentrique ; elles sont plongées dans un tissu lacunaire (fig. VIII, A).

Dans le segment D^{VI}, l'aspect est à peu près le même, mais les dilatations des gaines de myéline y sont moins nombreuses. Elles prédominent dans les cordons latéraux, au niveau des faisceaux pyramidaux et dans la région du faisceau de Gowers, dans le cordon antérieur, de chaque côté du sillon marginal antérieur.

Même congestion des méninges et de la moelle. Les lymphocytes y sont très rares. Les lésions sont du même ordre que dans le segment D^{X}, mais elles paraissent moins accusées. Des deux côtés, les éléments de la colonne sympathique sont plongés dans un tissu à mailles larges, en quelque sorte dissocié par l'œdème, mais les cellules sympathiques ne paraissent pas très altérées ; elles sont légèrement vésiculeuses et leur noyau est en général excentrique.

Les segments D^{IX} et D^{VIII} présentent un aspect à peu près semblable. La corne antérieure d'un côté paraît atrophiée sur une certaine hauteur dans le segment D^{VIII} et les cellules ont à peu près complètement disparu. Quelques cellules de la colonne sympathique sont vésiculeuses et dépourvues de grains chromatiques (fig. VIII, C).

Sur tous ces segments, on voit de nombreux bourgeons épendymaires au voisinage du canal central (fig. VIII, B).

Les racines D^{VIII} et D^{IX} antérieures et postérieures ont été examinées entre le ganglion rachidien et la moelle, après coloration par l'acide osmique et le picrocarmin. Dans la huitième racine postérieure droite, la dégénération est totale, toutes les fibres ont perdu leur myéline. Dans la huitième postérieure gauche, les noyaux sont plus nombreux que sur une racine normale. La neuvième racine postérieure, droite ou gauche, peut être considérée comme normale.

Dans la huitième racine antérieure droite, les grosses gaines de myéline sont relativement bien colorées, les plus fines gaines myéliniques sont, au contraire, raréfiées. La différence avec la huitième racine antérieure gauche, qui paraît normale, est très sensible. La neuvième racine antérieure (droite et gauche) n'est pas dégénérée. La dilatation des vaisseaux est très prononcée dans toutes les racines.

La diminution des petites fibres à myéline, dans la huitième racine

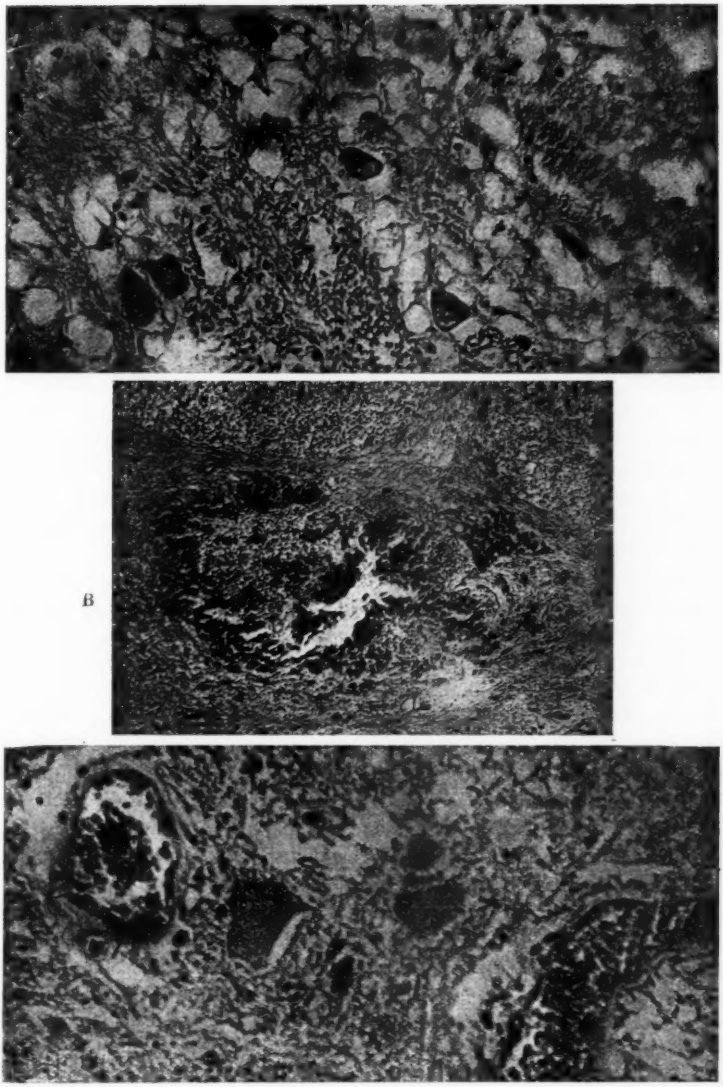

Fig. 8. — A. Colonne sympathique au niveau du 11e segment. Cellules petites avec noyau excentrique. Aspect lacunaire de la colonne. Œdème. — B. Bourgeonnement épendymaire au niveau du 11e segment. — C. Colonne sympathique au niveau du 9e segment. Cellules volumineuses à noyau excentrique. Aspect lacunaire. Vaisseaux dilatés.

antérieure droite, concorde avec l'aspect du nerf intercostal à son origine et avec la raréfaction des mêmes éléments dans le communicant blanc.

*
* *

Cette étude fournit quelques indications utiles à des points de vue divers.

Les accidents nerveux observés au cours du mal de Pott ne relèvent pas d'une pathogénie univoque. Ils peuvent être causés par la répercussion qu'exercent les modifications du rachis sur la moelle. Ce n'est pas la cause la plus fréquente chez l'adulte, qu'il s'agisse d'une compression par une plicature angulaire, par un séquestre, par des néoformations osseuses, par un gros abcès intrarachidien. Dans d'autres cas, les accidents sont occasionnés par la pachyméningite caséeuse ou la périméningite bacillaire. Dans la première éventualité, l'inflammation peut se propager à travers la dure-mère jusqu'aux méninges molles et à la moelle. L'infiltration embryonnaire se fait à son tour soit sous la forme nodulaire, soit sous la forme diffuse. Il peut en résulter une méningomyélite tuberculeuse.

Dans un assez grand nombre de cas, le retentissement sur la moelle s'exerce par l'intermédiaire des désordres circulatoires. Les masses caséeuses suppurées ou non, quand elles sont volumineuses, peuvent agir sur la moelle par compression directe, mais très souvent elles se bornent à gêner la circulation veineuse intrarachidienne.

Des plexus intrarachidiens partent sur les côtés des veines de conjugaison, qui sortent du rachis par les trous de conjugaisons pour se jeter dans les veines extrarachidiennes. C'est dans les veines de conjugaison qu'aboutissent également les veines de la dure-mère, soit directement, soit indirectement par l'intermédiaire des plexus intrarachidiens et les veines radiculaires qui ramènent le sang des plexus périmédullaires.

On se rend très bien compte que les lésions du rachis ont gêné la circulation veineuse intrarachidienne par action directe sur les plexus veineux et sur les veines de conjugaison ; à ce niveau, les lésions ont pu agir par compression. Bien qu'il semble, un peu *a priori* dans le cas présent, que ce soient les huitième et neuvième racines dont la circulation a dû être le plus gênée, c'est pourtant dans le dixième segment que ces lésions ont atteint leur maximum. Mais il faut tenir compte de la plus grande injection du réseau dure-mérien au niveau de la lésion vertébrale et du retentissement qu'elle peut exercer sur la circulation veineuse des racines et du segment spinal correspondant ; d'autre part, l'importance des veines radiculaires peut varier d'une racine à l'autre

et la circulation veineuse d'un segment spinal est tributaire dans une certaine mesure de la circulation veineuse des segments voisins.

Les lésions spinales et la paraplégie doivent donc être interprétées comme la conséquence de la perturbation circulatoire ; on ne peut faire intervenir ici ni compression ni pachyméningite. Le réseau intraduremérien est très injecté, les vaisseaux de la pie-mère et de la moelle sont très distendus, la substance blanche et la substance grise, à un moindre degré, sont dissociées, œdématiées, les gaines de myéline sont gonflées. Ces lésions ne sont pas spéciales à la pachyméningite ou aux périméningites tuberculeuses et peuvent s'observer dans d'autres formes de périméningite lorsque la circulation veineuse est entravée. C'est la théorie soutenue par Ziegler et Kahler. La circulation artérielle peut être compromise à son tour par la compression qu'exercent les plexus veineux dilatés et les amas caséeux au niveau des trous de conjugaison.

A la gêne de la circulation veineuse, il conviendrait peut-être d'associer la gêne de la circulation lymphatique dans les gaines périvasculaires (Fickler). D'autre part, l'œdème n'est pas envisagé par tous les auteurs comme un simple œdème de passivité, mais encore comme un œdème septique dû à l'action des ptomaïnes bacillaires.

Quoique la tuberculose vertébrale ne soit pas aussi exceptionnelle à un âge avancé qu'on l'a cru tout d'abord, une paraplégie spasmodique par mal de Pott survenue à soixante-douze ans ne représente pas un fait très banal. Parmi les quinze observations rapportées par Alquier dans son travail anatomique sur le mal de Pott de l'adulte, il en est deux qui concernent une femme de soixante-treize ans, chez laquelle les premières douleurs sont apparues à soixante-neuf ans, et une autre de soixante-dix-sept ans, chez laquelle les premiers symptômes se sont manifestés à soixante-dix ans. Dans le dernier de ces cas, la moelle était comprimée par un éperon osseux ; dans l'autre cas, il n'existait ni compression ni pachyméningite comme dans notre cas ; la moelle ne présentait qu'un léger épaississement de la névroglie, dans la partie profonde des cordons postérieurs et latéraux, avec début de nécrose et deux ou trois petits foyers dans les cordons postérieurs (1).

Chez notre malade le tableau clinique ne diffère pas de celui que l'on rencontre couramment dans la tuberculose de l'adulte, mais l'évolution rapide des accidents peut être considérée comme une particularité assez curieuse.

La maladie a évolué en quelques mois, débutant suivant la règle par des douleurs radiculaires ; la paralysie s'est installée trois mois après l'apparition des douleurs et devint complète deux mois plus tard. La

(1) ALQUIER : *Iconographie de la Salpêtrière*, 1906.

mort est survenue sept mois après le début des accidents. Les simples troubles circulatoires et l'œdème peuvent donc aboutir assez rapidement à des lésions graves de la moelle. La malade, il est vrai, n'a pas été immobilisée et n'a pas été placée dans des conditions propres à favoriser la régression des accidents.

L'intensité des douleurs en ceinture est expliquée par l'irritation des huitième et neuvième racines dorsales au niveau des trous de conjugaison ; les douleurs gastriques peuvent reconnaître semblable pathogénie, mais elles sont peut-être subordonnées dans une certaine mesure aux rapports que contractent les rameaux du splanchnique avec la paroi de l'abcès. Ces rapports sont plus intimes à gauche, où les rameaux sont enclavés dans les masses caséeuses. Il n'est donc pas invraisemblable de supposer qu'au cours de certains maux de Pott les douleurs viscérales puissent dépendre non seulement de l'irritation des racines, mais encore de l'irritation des rameaux communicants et des splanchniques par les masses fibro-caséeuses et les abcès qui font saillie dans la cage thoracique et s'infiltrent dans les trous de conjugaison.

Bien que les lésions de la moelle attaquent la substance blanche sur une assez grande étendue, le réflexe pilomoteur provoqué par l'excitation cervicale ou sous-axillaire passait sur la partie inférieure du tronc et sur les membres inférieurs, mais l'excitation devait être prolongée, renforcée, tandis qu'il apparaissait facilement sur la partie supérieure du tronc, sur le territoire des premières racines dorsales, D^{VI} et D^{VII} comprises, mais il manquait sur le territoire D^{VIII} D^{IX} et reparaissait dans celui du D^{X}. Cette constatation a toujours été faite par le côté gauche.

Les territoires radiculaires D^{VIII} D^{IX} gauches, dans lesquels le réflexe pilomoteur fait défaut, ne sont que légèrement hypoesthésiques, et non franchement hypoesthésiques comme les territoires sous-jacents. Cette dissociation fait penser à une interruption fonctionnelle des fibres sympathiques dans une région où elles ne sont pas étroitement mélangées aux fibres sensitives ; les lésions décrites sur le trajet du grand sympathique au niveau des huitième et neuvième ganglions, ainsi que sur leurs rameaux communicants, en particulier le huitième, se présentent à l'esprit comme constituant l'obstacle qui s'opposait à la transmission de l'influx nerveux dans les voies sympathiques.

Cependant, si les rameaux communicants ou les ganglions sympathiques étaient engainés assez étroitement par le tissu fibro-caséeux, ils n'étaient envahis dans aucune partie de leur trajet par le processus inflammatoire. Dans le communicant blanc (côté gauche), les fibres étaient pour la plupart bien colorées par l'acide osmique ; il est plus difficile de se prononcer sur l'état des fibres comprises dans le com-

municant gris, puisque la méthode de coloration qui a été employée n'est élective que pour les fibres myéliniques et ne fournit aucun renseignement sur les fibres amyéliniques.

Chez la plupart des malades que nous avons eu à examiner jusqu'ici, le réflexe pilomoteur ne manquait que dans les lésions destructives des fibres sympathiques en un point quelconque de leur trajet, depuis leur origine jusqu'à leur terminaison ; mais, quelque réserve qu'impose l'interprétation de l'absence du réflexe pilomoteur proposée plus haut, on ne saurait en fournir une autre qui s'accorde aussi bien avec l'examen clinique. Les lésions qui sont distribuées sur le trajet du sympathique et des rameaux communicants peuvent modifier la conductibilité des éléments nerveux soit mécaniquement, par la compression qu'elles exercent, soit plus indirectement par l'intermédiaire des troubles circulatoires qu'elles occasionnent. Les paraplégies du mal de Pott sont souvent curables, parce que les lésions spinales ne sont pas irrémédiablement définitives ; les unes et les autres rétrocèdent avec la disparition de la compression ou des désordres circulatoires et la guérison peut être complète. Pourquoi ne pas admettre que les mêmes perturbations qui causent les accidents spinaux ne puissent exercer une répercussion du même ordre sur le système sympathique et sur les racines ?

Les altérations de la moelle ne doivent-elles pas à leur tour jouer un rôle dans l'abolition du réflexe pilomoteur ? A moins d'être très étendues en hauteur sur plusieurs segments, les lésions spinales ne causent pas l'aréflexie pilomotrice dans un territoire radiculaire aussi limité ; en effet, chaque segment spinal de la colonne sympathique fournit des fibres ganglionnaires à plusieurs ganglions vertébraux, aux deux ou trois ganglions sus et sous-jacents ; de telle sorte que si la colonne sympathique est détruite sur la hauteur d'un segment spinal, le ganglion vertébral correspondant continue à être innervé par les racines sus et sous-jacentes, qui lui envoient également des fibres préganglionnaires.

Dans le cas présent, vu que la lésion s'étend sur plusieurs segments spinaux, on pourrait être tenté d'admettre qu'elle a pu contribuer à atténuer ou à affaiblir le réflexe, sans en être la principale cause. Les cellules de la colonne sympathique sont plus ou moins dissociées çà et là par l'œdème, quelques-unes sont altérées, mais elles ne sont pas détruites. La conduction des voies sympathiques intraspinales n'est pas sérieusement compromise, puisque les excitations qui viennent des centres supérieurs sont transmises jusqu'aux centres sympathiques du segment inférieur de la paroi abdominale et des membres inférieurs, mais l'excitation passe plus difficilement que sur la partie supérieure du tronc. Il est donc plus vraisemblable que l'aréflexie de D^{VIII} et D^{IX} est principalement due à la lésion des ganglions sympathiques et des communicants. L'exagéra-

tion de la réflectivité dans les territoires innervés par le segment sus-lésionnel de la moelle n'est pas un fait exceptionnel et s'observe encore assez souvent dans des conditions analogues, comme si un obstacle au passage de l'influx nerveux dans les voies sympathiques descendantes le renforçait en quelque sorte dans les segments spinaux situés au-dessus de l'obstacle.

Vu l'incertitude qui subsiste sur le comportement du réflexe pilomoteur dans les territoires D^{VIII} D^{IX} du côté droit, il est inutile de discuter l'importance physiologique de la lésion des racines et des rameaux communicants. Seul doit être retenu le parallélisme entre la quasi-absence des fibres myélinisées de petit calibre dans le rameau communicant blanc du huitième ganglion et dans la racine antérieure correspondante.

Nous n'avons trouvé dans la littérature médicale, et en particulier dans le travail si documenté de Laignel-Lavastine (1), aucune indication sur les lésions du système sympathique au cours du mal de Pott. Cependant l'atteinte de la chaîne et des rameaux communicants ne doit pas être exceptionnelle, et il semble, d'après la disposition habituelle des lésions dans la tuberculose vertébrale, qu'elle doit se rencontrer plus fréquemment dans les paraplégies spasmodiques qui reconnaissent une pareille origine que dans celles qui sont d'une autre nature.

Depuis la communication que nous avons faite sur ce sujet à la Société de Neurologie, M. et Mme Sorrel (2) ont présenté à la même Société une observation fort intéressante de mal de Pott, avec compression de la queue de cheval, chez une enfant de 13 ans ; l'aréflexie pilomotrice constatée sur les membres inférieurs ne pouvait s'expliquer que par une lésion de la chaîne sympathique et des rameaux communicants (compression par des abcès). L'enfant guérit, les troubles paralytiques d'ordre moteur et sensitif disparurent, et le réflexe pilomoteur redevint normal sur les membres inférieurs.

Cette étude souligne une fois de plus la complexité des problèmes que soulèvent l'anatomie et la physiologie pathologique du système sympathique, la nécessité d'employer une technique très stricte aussi bien pour l'étude anatomique que pour l'étude clinique de ce système.

Il est indispensable de prélever le sympahique avec la colonne vertébrale et la moelle, afin d'examiner et de repérer sur place les ganglions, les racines et les rameaux communicants.

La présence de ganglions lymphatiques hypertrophiés ayant à peu près les dimensions d'un ganglion sympathique sur la face antérieure de

(1) Laignel-Lavastine : *Pathologie du sympathique*, 1924.

(2) Et. Sorrel et Mme Sorrel-Dejerine : Contribution à l'étude des compressions de la queue de cheval par mal de Pott. *Société de Neurologie*, 4 déc. 1924.

la chaîne ne doit pas être considérée comme exceptionnelle. Nous les avons rencontrés plusieurs fois au cours des autopsies pratiquées pendant la guerre, chez des soldats qui avaient subi des traumatismes et des blessures graves de la colonne vertébrale et de la moelle. Ces ganglions lymphatiques sont en général plus volumineux que les ganglions sympathiques et plus rougeâtres, et la confusion sera évitée au cours d'une dissection soigneuse. Cependant, en cas de lésions diffuses qui englobent dans une seule masse ganglions lymphatiques et sympathiques, les rameaux communicants, il est préférable de prélever le tout ensemble dans un seul bloc, afin de ne laisser échapper aucun élément de cette région si importante qui constitue le carrefour radiculo-sympathique. Cette région devra être le siège d'examens anatomiques et histologiques minutieux dans tous les cas où l'on soupçonne une atteinte du système sympathique.

Travail de l'Hospice Paul-Brousse et du Laboratoire d'anatomie pathologique de la Faculté de Médecine de Paris
(Directeur : Professeur agrégé G. Roussy.)

ETUDES EXPERIMENTALES DE L'ACTION DU RADIUM SUR L'ENDOTHELIUM DES CAPILLAIRES SANGUINS (1)

par

JAROMIR MARKL

(de Prague)

Si l'on admet que l'effet curatif des rayons X et du radium est en rapport direct avec les lésions cellulaires qu'ils déterminent, et non avec la réaction inflammatoire, conséquence de ces lésions, l'idéal serait de provoquer des lésions extrêmement intenses avec une réaction inflammatoire minime. Mais, comme la réaction inflammatoire se manifeste toujours après les modifications pathologiques des tuniques vasculaires, l'étude des modifications et de la sensibilité aux rayons de l'endothélium des vaisseaux, des capillaires en particulier, présente un grand intérêt pratique.

Cette question n'est pas sans actualité, surtout depuis que dans la littérature étrangère différents auteurs ont signalé des lésions tardives survenant après une irradiation intensive et se manifestant soit sous forme d'œdème dur de la peau, soit sous forme d'ulcération spontanée ou occasionnée par un traumatisme insignifiant. Il s'agit dans ces cas ou bien d'une dose unique trop massive, ou bien de plusieurs séries d'irradiations à intervalles trop courts, de sorte que de nouvelles doses viennent agir sur une peau encore excitée par des irradiations antérieures. (Gaus, Friedrich.)

Les modifications des capillaires du derme ou plus exactement de leur endothélium jouent, de l'avis quasi unanime des auteurs (Rost, Peterson, Hellmann, Heimann, etc.), un rôle prépondérant dans la production de ces lésions tardives. Cette question est d'une importance telle, que de nouvelles études, venant s'ajouter à celles d'autres auteurs, nous paraissent pleinement justifiées.

L'action des rayons X et du radium sur les vaisseaux et leur endothélium a

(1) Travail remis le 24 août 1924.

donc fait l'objet de nombreuses études ; la plupart des auteurs se sont occupés surtout des modifications observées au niveau du tissu conjonctif et des vaisseaux du derme, après irradiation avec les rayons β et γ. Il est vrai, que les résultats obtenus (HALKIN, DOMINICI, BARCAT, WICKHAM et DEGRAIS, GYOT, GOLDBERGER, WERNER, THIES, LONDON, EXNER, HOLZKNECHT, KAISERLING, ROST) sont loin d'être concordants, mais les différences sont bien plus d'ordre quantitatif que d'ordre fondamental, et elles tiennent aux différences de technique, de sujets d'expériences, de sources de rayons, etc.

En ce qui concerne l'étude des modifications survenant au niveau de la peau ; du tissu conjonctif et des vaisseaux après une irradiation, — soit par le rayonnement global du *radium*, soit avec utilisation de différents filtres, — les travaux de DOMINICI et BARCAT sont au premier plan. Ces auteurs ont décrit magistralement les lésions que produisent sur la peau et les vaisseaux du derme les substances radio-actives et leurs travaux sont devenus classiques.

Leurs belles expériences montrant les modifications destructives de l'épiderme sous l'action des rayons, la disparition des glandes annexes de la peau, la transformation embryonnaire du tissu conjonctif et des vaisseaux du derme après une trop forte dose de rayons, et ensuite le retour à l'état adulte, sont connues de tous les radiologues, et nous nous bornons à les rappeler ici.

OUDIN, HOLZKNECHT, UNNA, REGAUD, NOGIER et KIENBÖCK se sont occupés spécialement de l'action des *rayons X* sur la peau, et les travaux de REGAUD et NOGIER sur l'effet de hautes doses de rayons X filtrés sur 3 ou 4 m/m d'*Al.* sont encore dans toutes les mémoires.

Parmi les derniers travaux sur la question, il faut mentionner ceux de ROST, qui a expérimenté avec des rayons X, exactement dosés, sur la peau des porcs. Il a démontré ainsi que les différentes espèces de cellules de la peau réagissent différemment aux rayons X, et il a pu dresser une échelle de leurs sensibilités moyennes. Les plus sensibles sont les cellules basales des couches jeunes du stratum spinosum, l'endothélium des capillaires, les cellules fixes du tissu conjonctif et l'épithélium des canalicules sudoripares ; moins sensibles sont les cellules adultes du stratum spinosum, les gros vaisseaux et les canaux excréteurs des glandes sudoripares ; très peu sensible est la couche cornée, le tissu collagène et élastique. PETERSON et HELLMANN ont d'ailleurs confirmé ultérieurement ces résultats.

Très intéressante est aussi la constatation par ROST de lésions en îlots au niveau des cellules basales de l'épiderme et des cellules conjonctives. Toutes les cellules de la même espèce ne sont pas lésées au même degré et, à côté de cellules très modifiées, on en trouve de parfaitement normales. Comme on le verra plus loin, on observe le même phénomène au niveau de l'endothélium des capillaires sanguins. En ce qui concerne la sensibilité des différentes cellules aux rayons, nous avons pu constater au cours de nos expériences que l'endothélium des capillaires présente à peu près la même sensibilité que les cellules basales de l'épiderme, tandis que les cellules fixes du tissu conjonctif se montrent un peu moins sensibles.

EXPÉRIENCES PERSONNELLES

Frappé par les expériences des auteurs rapportées plus haut, surtout par la question des lésions tardives observées souvent après une irradiation massive par les rayons X, — lésions qui ont leur point de départ

dans une modification pathologique des capillaires sanguins, — nous nous sommes attaché à l'étude des lésions endothéliales consécutives à l'irradiation.

Nous avons cherché à savoir si, après une seule irradiation avec du radium dans la limite des doses thérapeutiques et dans certaines conditions de technique, on peut observer des lésions de l'endothélium des capillaires. Ensuite, nous avons suivi l'évolution de ces lésions depuis leur apparition jusqu'à leur disparition, et enfin nous nous sommes efforcé d'établir la plus petite dose susceptible de provoquer une lésion de l'endothélium après une seule irradiation. Nous nous sommes moins attardé dans nos expériences sur les grosses modifications pathologiques déjà magistralement décrites par de nombreux auteurs, en particulier DOMINICI et BARCAT, mais nous avons recherché plutôt les lésions les plus minimes et la dose minima qui les provoque après une seule application. On pourrait appeler cette dose : « dose d'œdème de l'endothélium des capillaires ». Mais nous préférons éviter cette dénomination, de crainte que cette expression ne donne lieu à des malentendus et qu'on ne la comprenne dans le même sens que les expressions vagues de « carcinomedosis, ovarialdosis », etc... Du reste, aussi bien pour l'endothélium capillaire que pour le carcinome, sarcome, etc..., nous verrons que toutes les cellules de la même espèce ne sont pas atteintes dans la même mesure, et, à côté de cellules lésées, on en trouve de plus résistantes.

TECHNIQUE D'EXPÉRIMENTATION (1)

Nous avons expérimenté sur l'oreille du lapin, qui déjà, dans les recherches de DOMINICI et BARCAT, s'était montrée appropriée à ces études.

Les irradiations furent pratiquées au moyen d'une plaquette en émail, sur laquelle étaient fixés 16 mg. de Ra, que Mme LABORDE avait très aimablement mise à ma disposition, sur une surface de 4 cm², c'est-à-dire 4 mg. par centimètre carré. Dans toutes nos expériences, nous nous sommes servi d'un filtre de 1 m/m de plomb et comme filtre secondaire de 2 m/m de caoutchouc. En vue de l'irradiation, qu'une infirmière surveillait très minutieusement sur mes indications, on mettait la plaquette avec les filtres sur la région à irradier, on l'y fixait avec beau-

(1) Toutes les irradiations ont été faites dans le service du cancer de l'hôpital Paul-Brousse, à Villejuif, grâce à l'amabilité de mon maître, le professeur ROUSSY, et de ses collaborateurs, les docteurs PEYRE, LEROUX, et de Mme LABORDE. Les examens histologiques ont été pratiqués au laboratoire d'Anatomie pathologique de la Faculté. Nous tenons à remercier ici le professeur ROUSSY et ses collaborateurs de leur cordiale hospitalité et de l'aide précieuse qu'ils ont bien voulu nous apporter.

coup de précautions, de façon à éviter une stase passive, un tiraillement ou quelque autre irritation mécanique susceptible de troubler les résultats. On laissait l'appareil en place un temps plus ou moins long, variant de une heure à cent trente-six heures. Chaque point n'a subi qu'une seule irradiation. Les doses rapportées dans les observations sont comptées pour 1 cm² et exprimées en millicurie d'émanation détruite. Ces doses d'émanation sont indiquées par le symbole *mcd* (millicuries détruits) dans nos observations.

A intervalles plus ou moins longs après l'irradiation, il fut prélevé au moyen d'une lancette fine de petites parcelles de tissu irradié. Comme dans chacune de ces expériences il fut fait plusieurs biopsies, il nous a été possible de suivre l'évolution des lésions.

Pour contrôler nos résultats, nous avons pratiqué une biopsie chez un lapin non irradié et nous avons observé la cicatrisation de la plaie, en comparaison de celles des tissus irradiés.

Au cours des examens histologiques, nous avons eu constamment recours à des préparations normales comme terme de comparaison.

Les observations rapportées plus loin ont été rangées suivant le temps croissant d'irradiation. Les intervalles qui ont séparé les biopsies de la fin de l'irradiation sont indiqués à côté de l'examen histologique. Les modalités de cicatrisation des lésions produites par les biopsies sont signalées dans les observations suivantes:

OBSERVATIONS

Lapin non irradié. 0 h. 0 mcd/cm². — A titre de comparaison, on fait une biopsie chez un lapin non irradié au même endroit que chez les irradiés. Cette oreille ne sert plus pour d'autres expériences. La plaie guérit en trois semaines, sans rétrécissement cicatriciel. Il persiste un trou rond dont les bords sont épidermisés et à peine épaissis. Après plusieurs mois l'aspect est le même.

Une heure d'irradiation, 0.03 mcd/cm², 31 mars 1923. — Au début, la plaie de la biopsie se comporte comme dans le premier cas. Mais bientôt les bords se rapprochent et, au bout de trois mois, il s'est fait une cicatrice qui n'a laissé persister du trou initial qu'une fente à peine perceptible. La première biopsie fut pratiquée le cinquième jour après la fin de l'irradiation. Plusieurs autres biopsies ont été faites ensuite à différents intervalles. La cicatrisation fut toujours la même.

Deux heures d'irradiation, 0.06 mcd/cm², 6 mars 1923. — La cicatrisation est la même. Dix-sept jours après la biopsie, on remarque déjà le rétrécissement des bords de la plaie, et trois mois après il ne reste qu'une cicatrice à la place du trou.

Quatre heures d'irradiation, 0.12 mcd/cm², 20 février 1923. — Hyperémie de l'oreille irradiée quatre jours après la fin de l'irradiation. Le 26 février, on fait deux biopsies en même temps : une au bout de l'oreille à 6 centimètres de distance de l'endroit irradié, une autre (et les suivantes) dans la région irradiée.

Un mois après, on constate que le trou produit par la biopsie dans la région

irradiée a complètement disparu par rétrécissement des bords et cicatrisation ; par contre, il y a eu épithélisation des bords sans rétrécissement au niveau de la plaie de la région non irradiée, et le trou est resté béant. Quatre mois après, même aspect.

Six heures d'irradiation, 0.18 mcd/cm², 22 février 1923. — Hyperémie de l'oreille irradiée deux jours après l'irradiation ; l'hyperémie augmente jusqu'au quatrième jour, diminue ensuite dans les deux jours qui suivent. Le 19 mars 1923, coloration brune de la région irradiée. La cicatrisation s'est faite, toujours par rétraction des bords de la plaie ; ainsi le trou de la première biopsie était complètement bouché après deux mois. Quatre mois après, même aspect.

Huit heures d'irradiation, 0.24 mcd/cm², 23 février 1923. — Hyperémie de l'oreille irradiée déjà vingt-quatre heures après l'irradiation. L'oreille est chaude, les vaisseaux dilatés ; contrairement à l'oreille non irradiée, celle-là est dressée. Toutes les plaies de biopsie se cicatrisent de façon à ne pas laisser de trace de trou. Ainsi, le trou de la première biopsie est déjà cicatrisé au bout d'un mois, deux mois après, même aspect.

Trente-quatre heures d'irradiation, 1 mcd/cm², 5 mai-6 mai. — Hyperémie immédiatement après irradiation ; va en augmentant d'intensité les jours suivants. Au cours de la deuxième semaine, coloration livide de la peau. Plus tard, desquamation sans que l'épiderme se détache en entier. Chute partielle des cheveux à la région irradiée. Les pertes de substances de biopsies disparaissent toutes par formation de cicatrices avec rétrécissement.

Soixante-huit heures d'irradiation, 2 mcd/cm², 28 mars-31 mars. — Hyperémie immédiatement après irradiation ; va en augmentant les jours suivants. Au cours de la deuxième semaine, coloration livide de la peau. L'épiderme est conservé dans la suite, mais desquamation et chute partielle de cheveux. Les plaies des biopsies sont remplacées par des cicatrices : blanche, dépigmentée, dépilée et lisse. Formation abondante de squames qui donne l'aspect d'une tumeur (histologiquement pas de tumeur). Toute la région irradiée est excisée par des biopsies répétées.

Cent trente-six heures d'irradiation, 4 mcd/cm², 31 mars-6 avril. — Hyperémie très forte avec dilatation des vaisseaux immédiatement après irradiation Cette oreille est tombante, tandis que l'autre est dans une position intermédiaire.

Au cours de la troisième semaine, chute de l'épiderme et ulcération du tissu sous-jacent. Un mois après, épidermisation. La cicatrisation des plaies de biopsies se fait toujours avec rétrécissement des bords, de façon que le trou disparaît toujours complètement.

RÉSULTATS DE L'EXAMEN MACROSCOPIQUE

Des examens macroscopiques, si l'on ne note que les points marquants, il est un fait à retenir : la rétraction cicatricielle des bords de la plaie. Dans tous les cas irradiés, cette rétraction fut si marquée que le trou produit par la biopsie se fermait complètement, tandis que les cas non irradiés n'ont jamais montré de tendance à un rétrécissement. Particulièrement frappant est le cas du lapin qui fut irradié pendant quatre heures. Deux biopsies furent pratiquées le même jour à la même oreille, l'une au niveau de la zone irradiée, l'autre à 6 centimètres de distance. Les bords de la plaie non irradiée se sont épidermisés et

le trou est resté béant. La photographie (fig. 1) montre l'oreille du lapin avec les deux biopsies pratiquées en même temps. Le trou inférieur, situé dans la zone irradiée, est complètement fermé ; le trou supérieur, se trouvant en dehors de cette zone, ne présente aucun rétrécissement cicatriciel.

Que l'irradiation par le Ra soit capable de produire la sclérose du

FIG. 1. — Oreille de lapin. — Dose : 0,12 mcd. cm². Etat un mois après les premières biopsies. — *a* et *b)* lésions après deux biopsies pratiquées le même jour ; *a)* dans l'endroit non irradié ; *b)* dans la région irradiée, l'orifice s'est complètement fermé par rétrécissement cicatriciel.
Les autres trous dans la région irradiée sont des biopsies plus récentes en voie de cicatrisation avec rétrécissement.

tissu conjonctif, c'est un fait connu. On sait que la radiothérapie des tumeurs peut amener un processus sclérosant dans leurs stroma, que DOMINICI et ses élèves ont étudié et auquel ils ont attribué un rôle utile dans la lutte avec la tumeur.

Même cliniquement, on observe souvent une rétraction après une application thérapeutique de Ra, dans les carcinomes gynécologiques, par exemple.

Ce qui est intéressant à noter dans nos expériences, c'est que ce rétrécissement, qui n'a jamais manqué dans les cas irradiés et a toujours manqué dans les autres non irradiés, s'observait même après application de doses très faibles. Ainsi, nous le constatons chez le lapin, qui n'a été irradié qu'une heure, c'est-à-dire qui n'a reçu que 0.03 mcd/cm^2.

Nous enregistrons ce fait sans vouloir en tirer de conclusions spéciales.

Mais, pour ceux qui seraient tentés de considérer ces faits en vue d'une théorie, nous croyons devoir remarquer en général que ce serait une erreur de parler de dose d'excitation du tissu conjonctif. Sous le nom de dose, on entend en curiethérapie l'énergie mise en jeu, et l'on ne dit rien par là de la composition du rayonnement, — déterminée seulement dans les conditions étroites de l'application, — ni de la quantité et de la qualité de l'énergie vraiment absorbée par le tissu.

Il est vraisemblable que l'intensité et la composition qualitative de l'irradiation jouent un plus grand rôle dans les effets biologiques produits que la quantité absolue de l'énergie mise en jeu.

En ce qui concerne la cicatrisation des plaies de biopsies, — la rétraction définitive chez les animaux irradiés étant mise à part, — elle était la même chez les lapins irradiés et les autres. Il se formait autour de la perte de substance un bourrelet d'infiltration de 3 à 4 millimètres, suivi d'épidermisation des bords, puis de disparition du bourrelet. Après application de fortes doses (au-dessus de huit heures), il y avait une forte desquamation, qui persistait même plusieurs mois après.

L'hyperémie constatée après l'irradiation, surtout quand elle est peu prononcée après application d'une faible dose, ne doit peut-être pas être mise entièrement sur le compte de l'irradiation, mais aussi en partie sur les conditions mécaniques de l'expérience (le bandage serrant l'appareil du radium, etc.). Il va de soi que toutes les précautions ont été prises afin d'éviter toute irritation superflue.

Dans les cas où la dose appliquée était assez forte, on constatait déjà, le lendemain de l'application, une hyperémie qui allait en augmentant progressivement pour arriver avec des doses plus fortes (2 à 4 mcd par cm^2 à une radio-épidermite. Après une dose de 4 mcd par cm^2, l'épiderme était complètement enlevé au bout de trois semaines. Au bout d'un mois : épidermisation, mais le nouvel épiderme montrait une tendance à la formation de squames.

La première biopsie fut pratiquée dans ce cas au cours de la première semaine, c'est-à-dire avant que l'épiderme fût enlevé ; les lésions constatées ne peuvent donc pas être mises sur le compte d'une infection secondaire et de la réaction inflammatoire qu'elle produirait.

RÉSULTATS DE L'EXAMEN MICROSCOPIQUE

Pour suivre l'évolution des modifications pathologiques, nous avons fait plusieurs biopsies, à intervalles déterminés, pour chaque cas en vue d'un examen microscopique. L'endroit choisi pour la biopsie était toujours aussi éloigné que possible de celui de la biopsie précédente (tout en restant, bien entendu, dans la zone irradiée), afin que la réaction

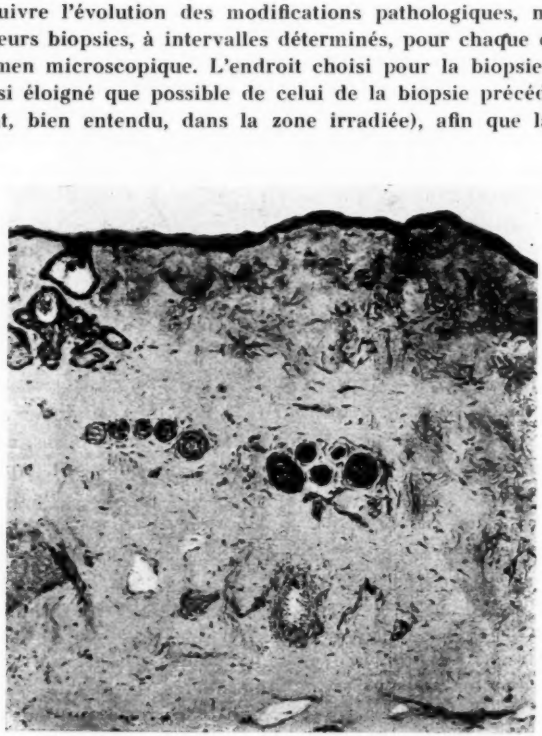

FIG. 2. — Peau de lapin normal non irradié. — Grossissement : 100.

inflammatoire et le processus de réparation dû à cette dernière n'aient pu être confondus avec les lésions consécutives à l'irradiation elle-même.

De même, les biopsies se suivaient à intervalles assez longs pour que la réaction inflammatoire provoquée par la biopsie antérieure ait complètement disparu au moment de la biopsie suivante. L'évaluation des lésions était facilitée par la comparaison avec les préparations qui, par suite d'une irradiation insuffisante, n'avaient présenté aucune modification pathologique.

Les biopsies pratiquées méthodiquement dans ces derniers cas servaient pour ainsi dire d'échelle de comparaison. Il est à peine besoin de signaler que nous avons eu continuellement recours à des préparations normales, afin d'évaluer plus facilement les modifications pathologiques constatées. Un léger gonflement de noyaux endothéliaux est souvent fort difficile à reconnaître et à considérer comme pathologique. Souvent, une comparaison avec une image histologique normale fera lever les difficultés. Bien entendu, l'œdème très prononcé, tel qu'on l'observe après une application d'une forte dose, est si caractéristique, qu'aucune comparaison n'est nécessaire, car les lésions sautent aux yeux.

Pour les examens histologiques, nous avons suivi la technique habituelle : coloration à l'hématéine éosine ; quelquefois au bleu Poirrier, au Van Gieson, à l'orcéine.

Pour nos recherches, dont le but était surtout de mettre en relief les lésions des cellules endothéliales et surtout de leurs noyaux, la meilleure coloration est l'hématéine éosine ; c'est la plus simple et celle qui donne le plus de contraste utile.

En ce qui concerne les modifications pathologiques elles-mêmes, il est souvent difficile — dans les cas où ces modifications sont minimes — d'avoir une impression juste sur l'ensemble du cas. L'image représente seulement un petit champ de la préparation, mais ne dit pas si les lésions constatées sont les mêmes, ou plus accusées, ou au contraire atténuées ailleurs. Ce n'est qu'après une longue et minutieuse étude de nombreuses préparations et en s'arrêtant sur tous les petits détails, qu'on peut avoir une impression d'ensemble.

Avant de passer en revue les résultats de nos expériences, nous les résumons en un tableau rangé par doses croissantes d'irradiation :

1 heure d'irradiation, c'est-à-dire 0.03 mcd/cm² Biopsie 5 jours après l'irradiation : Pas de modification. Endothélium parfaitement normal.	1 mois après l'irradiation : De même.	3 mois après l'irradiation : Pas de modifications pathologiques. Pas de processus inflammatoire.
Irradié 2 heures = 0.06 mcd/cm² 5 jours après l'irradiation : Pas de modification. Endothélium parfaitement normal.	1 mois après l'irradiation : Pas de modification. Endothélium normal.	3 mois 1/2 après : Idem.
Irradié 4 heures = 0.12 mcd/cm² 6 jours après l'irradiation : Pas de modification. Epithélium et endothélium normaux.	1 mois après : Idem.	4 mois après : Idem.
Irradié 6 heures = 0.18 mcd/cm² 6 jours après l'irradiation : Aucune modification de l'épithélium ou de l'endothélium. Aspect normal.	1 mois après : Epiderme normal. Endothélium normal. Glandes et follicules pileux normaux.	4 mois après : Idem.
Irradié 8 heures = 0.24 mcd/cm² 5 jours après l'irradiation : Endothélium parfaitement normal. Aucune modification pathologique de la peau, des glandes ou des follicules pileux.	1 mois après : Endothélium normal. Epiderme d'épaisseur normale. Nombreux follicules pileux. Pas de manifestations inflammatoires.	4 mois après : Idem.

Irradié 34 heures = 1.00 mcd/cm²

7 jours après l'irradiation :

Les cellules endothéliales sont parfaitement normales, sauf quelques-unes, dont le noyau est légèrement gonflé et bombe dans la lumière du vaisseau.

Pas d'autres modifications pathologiques ; nombreux follicules pileux et glandes.

Quelques noyaux de la couche basale sont légèrement vacuolisés.

2 mois après l'irradiation :

A côté de nombreuses cellules endothéliales parfaitement normales, on trouve surtout, dans les petits capillaires, des noyaux gonflés faisant saillie dans la lumière du vaisseau.

Peu de cellules sont lésées ; mais la lésion déjà visible, au septième jour, devient beaucoup plus nette.

Ailleurs, surtout dans les gros vaisseaux, desquamation de l'endothélium.

Légère infiltration de cellules rondes dans le derme.

Epiderme nettement épaissi par multiplication des couches

Les cellules ont un aspect normal, quelques follicules pileux normaux.

Irradié 68 heures : = 2.00 mcd/cm²

7 jours après l'irradiation :

La plupart des cellules endothéliales normales à côté de quelques-unes œdématiées ou desquamées.

Les cellules épidermiques, surtout celles de la couche basale, présentent souvent un gonflement vésiculaire et une accentuation des nucléoles.

Nombreux follicules pileux et glandes normaux ; quelques cellules fixes conjonctives augmentées de volume.

1 mois après l'irradiation :

Une grande partie de l'endothélium est normale, en partie desquamé.

L'épiderme est constitué par des cellules normales, mais il est épaissi par multiplication de ses couches.

Quelques follicules pileux sont conservés.

Par endroits, infiltration de cellules rondes dans le derme.

2 mois 3/4 après l'irradiation :

Epaississement de l'épiderme par multiplication des couches.

Infiltration de cellules rondes dans le derme, bien plus importante qu'au bout d'un mois.

Follicules pileux normaux et glandes sébacées.

Le nombre des cellules endothéliales œdématiées a augmenté.

Irradié 136 heures = 4.00 mcd/cm² 7 jours après l'irradiation : Les cellules endothéliales sont œdématiées et font saillie dans la lumière du vaisseau. Par endroits, l'endothélium est desquamé. Presque toutes les cellules paraissent lésées : quelques-unes, très rares, ont gardé leur aspect normal. Assez forte infiltration de cellules rondes dans le derme. Œdème des cellules conjonctives. L'épithélium est conservé dans son ensemble ; mais il est mince et les cellules présentent les lésions caractéristiques après irradiation. Les cellules de la couche basale ont particulièrement souffert ; leur noyau est vacuolisé avec gros nucléole. Mêmes lésions au niveau des follicules pileux. Les glandes sébacées ont disparu.	1 mois après l'irradiation : L'épithélium est en grande partie reconstitué, les cellules sont normales, mais il est très épaissi ; le nombre de couches le composant atteint les chiffres de 10-12. Par place, les restes du vieil épiderme avec des follicules pileux. Çà et là, de petits îlots de cellules basales tantôt normales, tantôt lésées. Les petits vaisseaux ont leur endothélium desquamé. Là où l'endothélium n'est pas desquamé, les cellules sont œdématiées, comme dans l'examen antérieur. On trouve aussi quelques cellules parfaitement normales. Dans le derme, infiltration de cellules rondes.	2 mois 1/2 après l'irradiation : L'épaississement de l'épiderme est particulièrement remarquable. Il est constitué par douze couches. Il est à noter aussi la formation de bords épithéliaux contre le chorion, constitués par des cellules basales typiques, bien colorées. Pas de follicules pileux ni glandes sébacées. Les cellules endothéliales sont en partie encore desquamées, en partie normales. Infiltration de cellules rondes dans le derme. Les cellules conjonctives sont encore œdématiées.
3 semaines après l'irradiation : Mêmes modifications, un peu accentuées. L'épithélium s'est décollé Le derme est à nu. L'endothélium est en partie desquamé ; par ailleurs, mêmes modifications. Nombreuses cellules rondes dans le derme, surtout près de la surface. Œdème net des cellules conjonctives.		

APPRÉCIATIONS DES RÉSULTATS FOURNIS PAR LES EXAMENS HISTOLOGIQUES

1° En examinant ces résultats, on constate tout d'abord que *les irradiations allant de 1 à 8 heures, ce qui, avec 16 milligrammes sur 4 c/m², correspond à une dose de 0.03 mcd par c/m² à 0.24 mcd par c/m², étaient toute insuffisantes pour déterminer quelque modification pathologique que ce soit.* Toutefois, ces résultats *négatifs* sont à signaler. Ils montrent, en effet, avec évidence que les biopsies pratiquées dans des intervalles déterminés et les réactions liées à ces biopsies n'avaient aucune influence sur le reste des tissus, tout au moins au moment de la biopsie suivante. Malgré les nombreuses biopsies pratiquées, on n'a jamais observé dans ces cas d'œdème de l'endothélium ou quelque modification de nature inflammatoire, de sorte que, dans les cas d'irradiation longue, les modifications pathologiques doivent bien être mises sur le compte de l'irradiation elle-même et non pas être considérées comme une réaction inflammatoire en rapport avec les biopsies antérieures.

2° Nous trouvons les *premières modifications pathologiques très légères, à peine perceptibles, avec une dose de 1 mcd/cm², le septième jour après l'irradiation.* Au premier coup d'œil, les cellules endothéliales paraissent normales, et elles le sont en réalité en grande partie. Mais, en examinant de plus près toute la préparation, on trouve quelques noyaux œdématiés faisant saillie dans la lumière du vaisseau. Ces noyaux pathologiques sont encore fort rares, ils sont bien colorés et l'œdème n'atteint pas le degré qu'il acquerra dans les cas d'irradiation prolongée et que nous décrirons plus loin. En même temps, nous trouverons les noyaux de la couche basale très sensible légèrement vacuolisés.

Si nous attendons *deux mois, nous voyons que ces lésions minimes, loin d'avoir regressé, deviennent plus nettes.* La plupart des cellules restent toujours normales, mais quelques-unes sont nettement œdématiées et font saillie dans la lumière du vaisseau ; de place en place, on trouve même l'endothélium desquamé. Comme autre signe de lésions des vaisseaux, nous trouvons des cellules rondes dans le derme, bien qu'elles n'y soient pas nombreuses. On remarque sur la même préparation que, là où le septième jour après l'irradiation on ne voyait qu'une légère vacuolisation des noyaux de la couche basale, l'épiderme est devenu beaucoup plus épais. Les cellules formant l'épiderme ne se distinguent cependant pas dans leur structure morphologique des cellules normales.

Au-dessous de cette dose, on ne constate jamais des modifications signalées plus haut, même après un attente assez longue (8 heures d'irra-

diation, biopsie faite quatre mois après l'irradiation). L'intérêt d'une attente aussi longue est d'exclure la possibilité d'une modification pathologique tardive.

Nous pouvons donc considérer que *1 mcd par c/m² est la dose la plus petite capable de produire des lésions d'œdème dans un très petit nombre de cellules endothéliales. Les lésions, survenant en même temps que les modifications des cellules basales de l'épiderme, deviennent plus nettes après un temps de latence plus long (2 mois après l'irradiation).*

3° *Avec une dose de 2 mcd/cm² et la pièce étant examinée au septième jour comme la précédente, on ne constate pas de différence appréciable.* On trouve encore la plupart des cellules endothéliales parfaitement normales, mais, à côté de celles-ci, on en voit d'autres nettement œdématiées. L'œdème est un peu plus prononcé ici que dans la pièce précédente ; mais les cellules normales sont encore en grande majorité. Dans la couche basale de l'épiderme, on retrouve des noyaux vacuolisés et des nucléoles épaissies.

Un mois après, toutes ces modifications deviennent plus nettes. Il est vrai que l'endothélium reste normal dans sa plus grande partie, mais il est desquamé par places ; on trouve quelques cellules rondes dans le derme, signe des lésions des vaisseaux. L'épiderme est épaissi, le nombre de ses couches étant augmenté.

Si l'on attend plus longtemps encore et si l'on examine les pièces *deux, trois, quatre mois après l'irradiation, on constate que ces lésions n'ont pas regressé.* Bien au contraire, on trouve des cellules endothéliales œdématiées en plus grand nombre, et dans le derme une infiltration de cellules rondes beaucoup plus marquée qu'au bout d'un mois. L'épiderme présente un épaississement très net, le nombre de ses couches atteignant dix à douze ou plus, et l'on constate encore des follicules pileux et des glandes sébacées. Il est à noter aussi que ces lésions persistent longtemps après l'irradiation et deviennent même plus nettes après un laps de temps plus long. Comme nous l'avons déjà dit plus haut, ROST a observé les mêmes phénomènes après irradiation avec des rayonx X de la peau du porc qui, histologiquement, se rapproche de celle de l'homme.

4° *Avec 4 mcd/cm²*, — ce qui, dans les conditions de notre expérimentation, représente une dose très forte, — on a sous les yeux une image qui se distingue nettement de celles décrites précédemment.

Le septième jour après la fin de l'irradiation, on trouve de grosses modifications endothéliales, presque toutes les cellules endothéliales nettement œdématiées et augmentées de volume, les noyaux sont mal

colorés et vacuolisés, ils font saillie dans la lumière du vaisseau. Déjà l'endothélium est desquamé par places, et on voit une infiltration de cellules rondes dans le derme, comme conséquence des lésions des vaisseaux.

Quoique le nombre des cellules lésées prédomine de beaucoup, on trouve encore par places des cellules parfaitement normales. Nous voyons donc que, *même avec une lésion très prononcée, toutes les cellules ne*

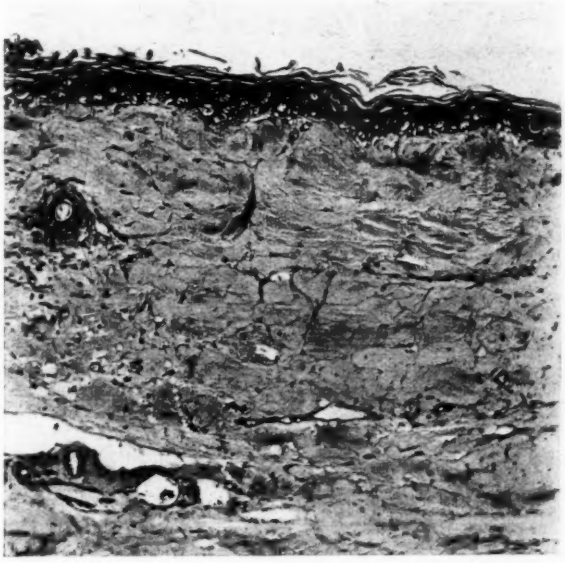

FIG. 3. — Peau de lapin irradié. Dose : 4 mcd/cm². Biopsie prélevée le septième jour après l'irradiation. On distingue avec ce petit grossissement l'hypertrophie et vacualisation des cellules de la couche basale de l'épiderme. — Gross. : 100.

sont pas frappées de la même façon. A côté de cellules très touchées qui seront certainement desquamées ultérieurement, on trouve des cellules normales. Leur nombre est petit quand la dose était forte ; par contre, elles dominent le tableau quand la dose est faible (1 mcd par cm²).

Correspondant à ces modifications de l'endothélium, on voit déjà le septième jour des *lésions très avancées de l'épiderme.* Celle-ci est très mince et ses cellules sont très augmentées de volume, contenant de gros

noyaux fortement vacuolisés avec de grands nucléoles. La chromatine des noyaux forme souvent un gros nœud, tandis que le noyau lui-même ne représente plus qu'une vacuole incolore. Toutes ces modifications ont d'ailleurs déjà été décrites par d'autres auteurs (Dominici, Barcat, Goldbert, Halkin, Werner, Thies, London, Exner, Holzknecht, Rost, Grasnick, etc.), et nous ne nous y arrêterons pas. Il est intéressant de noter que ces lésions intéressent tout l'épiderme et non quelques régions isolées. Rost, en étudiant l'action des rayons X sur la peau de porc, a

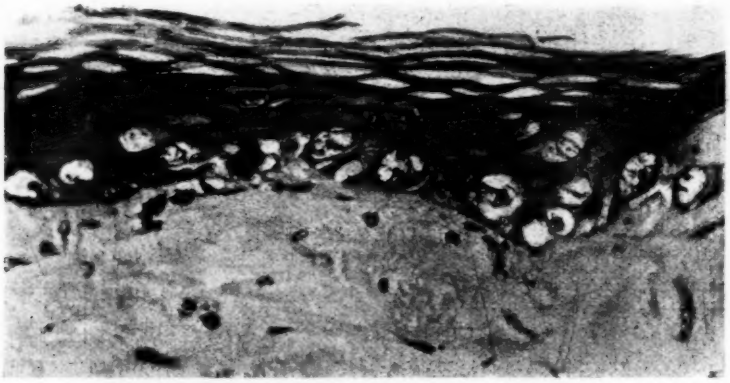

Fig. 4. — La même préparation au grossissement plus fort (500) montre les modifications des cellules épidermiques.

trouvé des lésions en îlots au niveau des cellules de la couche basale de l'épiderme, tandis que d'autres cellules étaient restées indemnes. Il admet que ces cellules résistantes sont des cellules « au repos » qui, au moment de l'irradiation, se trouvent loin du stade radio-sensible de la mitose et que ce sont elles qui donnent le point de départ au processus de réparation de l'épiderme.

Dans notre cas, où la dose fut de 4 mcd par cm², les lésions se présentaient diffuses, intéressant tout l'épiderme ; ceci tient probablement à la dose massive appliquée, puisque, avec 2 mcd par cm² seulement, nous retrouvons les lésions en îlots dont parle Rost (quelques cellules seulement de la couche basale lésées et les noyaux seulement légèrement touchés).

On constate encore sur la même préparation un léger gonflement des cellules fixes conjonctives, dont les noyaux apparaissent augmentés de

volume, alors qu'avec 2 mcd par cm² ce phénomène est beaucoup moins prononcé.

Toutefois, toutes les cellules sont loin d'être touchées de la même façon il en reste même quelques-unes qui sont parfaitement normales. Ces résultats concordent avec ceux que Rost avait obtenus dans ses expériences sur des porcs.

Trois semaines après l'irradiation, les lésions ont encore évolué. L'épiderme qui, au septième jour, était déjà voué à la perte, est maintenant

FIG. 5. — La même préparation au grossissement linéaire 500 montre les modifications des cellules endothéliales. A côté des nombreuses cellules gonflées et desquamées, à remarquer quelque rare cellule endothéliale d'apparence normale.

complètement *détaché* et le derme est à nu. Les lésions de l'endothélium sont les mêmes, et en plusieurs endroits il a subi la desquamation ; dans le derme, on trouve de nombreuses cellules rondes, surtout près de la surface. L'œdème des cellules conjonctives est encore plus net.

Un mois après, on trouve *l'épiderme reconstitué en grande partie, mais il est nettement hypertrophié,* beaucoup plus épais que normalement, et se compose d'environ dix couches. Par places, on retrouve des îlots du vieil épiderme avec transformation cornée des follicules pileux ; là on voit par places de petits îlots de cellules basales au-dessus du derme, et elles sont alors en partie lésées, en partie normales.

On conçoit ainsi le mécanisme de la réparation et l'on doit admettre avec Rost qu'il reste quelques éléments peu ou pas touchés qui serviront de point de départ à la reconstitution épithéliale.

Les capillaires ont pour la plupart complètement PERDU *leur tunique endothéliale. Ailleurs, l'endothélium est nettement œdématié.* Cependant, on trouve encore par places des cellules parfaitement normales. Nous voyons donc que les cellules endothéliales, tout comme les cellules épidermiques, ne sont pas toutes lésées sans exception.

La pièce fut encore une fois examinée *deux mois et demi après l'irradiation.* Deux points sont intéressants à noter. L'endothélium est tou-

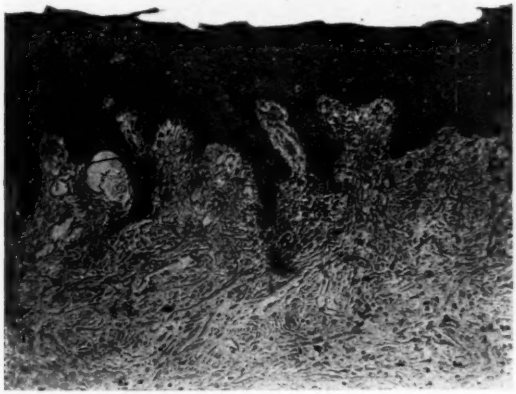

FIG. 6. — Dose : 4 mcd/cm². — Biopsie prélevée deux mois et demi après l'irradiation. L'épiderme, qui s'est décollé vers la troisième semaine, s'est reconstitué et s'est hypertrophié en produisant vers le derme des bords épithéliaux constituant des cellules typiques. — Grossissement : 100.

jours très œdématié ; par endroits, il est desquamé ; à côté de cellules parfaitement normales, on retrouve des cellules lésées.

Les modifications de l'endothélium persistent donc un temps relativement long. Dans le derme, on voit un certain nombre de cellules rondes. Les cellules conjonctives, qui étaient déjà œdématiées le septième jour après l'irradiation, le sont encore.

Très frappant est aussi l'*épaississement de l'épiderme,* qui se compose de douze couches, tandis que normalement il est très mince chez le lapin. Contrairement à ce qui se passe chez l'homme, l'épiderme du lapin ne présente pas un aussi fort développement des papilles.

Dans cette préparation, l'attention est attirée sur la formation de bords épithéliaux vers le derme.

Les cellules de l'épiderme néoformé, hypertrophié, sont bien colorées et ne présentent aucune atypie.

L'épaississement de l'épiderme après irradiations avec les rayons X ou radium est connu de tous les radiologues. Tantôt il y a épaississement, tantôt atrophie. Il est presque universellement admis que les petites irradiations fréquentes provoquent une atrophie, comme on l'observe au niveau des mains des radiologues qui s'exposent aux petites doses d'irradiations répétées.

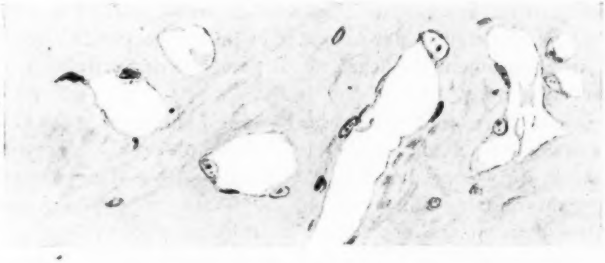

FIG. 7. — La même préparation au plus fort grossissement (500) montre les lésions de l'endothélium persistant encore et même plus accentuées que dans la figure 5.

A ce sujet, les travaux de GRASNICK, élève de Hertwig, sur l'hypertrophie expérimentale de l'épiderme, sont à rappeler. Cet auteur a expérimenté sur du tissu embryonnaire (larves de ranafusca, amblyostoma, tigrinum). Déjà, au cinquième jour après l'irradiation, il trouve un épaississement de l'épiderme avec multiplication des couches. Grasnick pense que les cellules acquièrent une capacité de se gonfler et deviennent plus grosses. Ne pouvant plus se loger l'une à côté de l'autre par manque de place, il y en a qui sont expulsées de la rangée qu'elles occupaient, et ainsi se forme une nouvelle couche, d'où épaississement de l'épiderme. Cet auteur suppose une modification de l'état colloïdal du tissu, consistant en modification du degré de turgescence de la matière biocolloïdale de la cellule, et rejette la division mitotique ou amitotique comme cause possible de l'épaississement de l'épiderme.

Ces très intéressantes recherches de Grasnick se distinguent des nôtres par la méthode employée, et surtout par le sujet d'expérimentation.

Dans nos expériences sur l'oreille du lapin, nous n'avons jamais pu démontrer un épaississement de l'épiderme survenant si tôt. Si nous

comparons nos résultats à ceux de Grasnick, nous voyons qu'avec une dose de rayons très faible il n'est pas possible de déceler une modification quelconque au niveau de l'épiderme, et quand la dose était suffisante, on constate des modifications de nature destructive, mais pas d'épaississement. Ce dernier ne survient que beaucoup plus tard, le plus nettement entre deux et trois mois après l'irradiation, et doit être mis dans nos expériences sur le compte d'une multiplication cellulaire. Cette explication est certainement exacte pour le cas de la dose 4 mcd/cm², où la couche épidermique avait été desquamée et où il ne pouvait s'agir que d'un épiderme néoformé.

Toutefois, il est à noter que l'épaississement si précoce de l'épiderme (après cinq jours) signalé par Grasnick et interprété par lui, avec raison, comme un changement du degré de turgescence des cellules, n'a jamais été observé par nous.

Comme nous l'avons déjà mentionné plus haut, nous n'avons observé que des lésions de nature destructive. Cette différence s'explique sans doute par la différence du sujet d'expérimentation. Il nous semble que le tissu embryonnaire doit avoir un tout autre potentiel de gonflement que le tissu d'un mammifère adulte, le lapin par exemple.

Nous résumerons ainsi la question de l'hypertrophie : l'hypertrophie précoce, comme l'a observé Grasnick, n'a pu être démontrée dans nos expériences. Pour cette hypertrophie précoce (cinq jours après l'irradiation), il faut accepter l'explication de Grasnick, qui paraît rationnelle: multiplication apparente des cellules par gonflement. Cette hypertrophie précoce doit donc être considérée comme une pseudo-hypertrophie.

Par opposition à cette dernière, nous avons observé une hypertrophie véritable par multiplication des cellules survenant longtemps après l'irradiation, comme on a pu le voir dans la préparation 4 mcd par c/m², où il y a eu au début desquamation et ensuite néo-formation d'un épiderme hypertrophié.

Bien que l'hypertrophie survenant après l'irradiation avec rayons X ou Ra soit assez connue grâce aux recherches de nombreux auteurs, nos expériences sont intéressantes par ce fait que, passant des doses les plus faibles aux doses plus fortes, nous avons pu déterminer un seuil, où l'hypertrophie apparaît.

Nous avons pu montrer aussi à quel moment après l'irradiation elle survient.

L'hypertrophie de l'épiderme constatée deux mois et demi après l'irradiation dans le cas de 4 mcd par c/m², était si accusée et avait un aspect si frappant, que nous avons conçu la possibilité d'autres expériences dans un but tout différent. Bien que les cellules fussent parfaitement normales et ne présentent aucun écart du type habituel dans le

sens de la cataplasie, il nous a paru possible — en changeant la méthode d'expérimentation — de se servir de l'oreille du lapin pour la production expérimentale du cancer par irradiation.

Des raisons indépendantes de notre volonté ne nous ont pas permis de mener à bien ces expériences.

Au moment où nous mettions au point les résultats de nos expériences, Bloch a fait au Congrès du cancer à Strasbourg, en 1923, une communication sur la production du cancer au niveau de l'oreille du lapin par irradiation avec les rayons X.

Cette question est loin d'être épuisée ; d'autres recherches sont nécessaires ; nous espérons pouvoir communiquer plus tard les résultats de nos expériences dans cet ordre d'idées.

CONCLUSIONS

En résumant les observations rapportées plus haut, nous arrivons aux conclusions suivantes :

1° Les lésions endothéliales provoquées par les radiations du radium sur l'oreille de lapin ne s'observent pas sur toutes les cellules endothéliales sans exception. Même après la dose de 4 mcd par c/m², relativement très forte, on trouve encore quelques cellules d'aspect normal. Si nous comparons les préparations 4 mcd par c/m², 2 mcd par c/m² et 1 mcd/cm² entre elles, nous voyons, ainsi que l'on devait évidemment s'y attendre, que le nombre de cellules normales est plus petit après une dose faible. Après 1 mcd/cm², l'endothélium reste normal dans sa plus grande partie, et quelques rares cellules seulement sont lésées.

Le fait que, même après une forte dose, on trouve encore des cellules endothéliales normales, n'est qu'une confirmation d'une des lois générales de l'action des rayons sur les tissus. Nous voyons ainsi que *toutes les cellules endothéliales ne sont pas sensibles au même degré.* Cette différence de sensibilité pour des cellules de la même espèce est sans doute en rapport avec leur état fonctionnel particulier.

Ce qui est admis pour les cellules épithéliales doit valoir aussi, à notre avis, pour les cellules endothéliales : celles dont les noyaux sont au repos, c'est-à-dire éloignés momentanément du stade radio-sensible de la mitose, ne subissent pas de modification pathologique. De même que pour les cellules épithéliales, les cellules endothéliales normales servent probablement de point de *départ au processus de réparation.*

2° *La radio-sensibilité de l'endothélium est quasi la même que celle des cellules basales de l'épiderme.* Dans la préparation de 4 mcd/cm²,

où l'on constate déjà au septième jour des modifications endothéliales très prononcées, on voit en même temps une destruction presque complète de la couche basale de l'épiderme, dont les cellules sont très fortement touchées.

Dans la préparation 2 mcd par c/m², où au septième jour on trouve

FIG. 8. — Dose : 1 mcd/cm². — Biopsie prélevée six jours après l'irradiation. Modifications des quelques cellules de la couche basale de l'épiderme et de quelques cellules endothéliales montrant la radio-sensibilité voisine de ces deux espèces de cellules. Grossissement : 100. Au-dessous de cette dose, aucune lésion appréciable ne se produit.

quelques cellules endothéliales indubitablement œdématiées, on constate également une vacuolisation au niveau des cellules basales.

Dans la préparation 1 mcd/cm², on est à peine sorti de la normale, aussi bien pour les cellules endothéliales que pour les cellules basales ; à côté de quelque rares cellules légèrement modifiées, nous voyons quelques cellules basales à peine œdématiées.

Plus tard, on constate cependant des différences pour les deux sortes de cellules. *Tandis que l'épithélium est reconstitué relativement vite, les lésions de l'endothélium continuent à évoluer ;* l'endothélium desquame, et, longtemps après l'irradiation, on trouve encore des cellules lésées à un moment où l'épiderme est déjà réparé.

Ainsi, pour donner un exemple probant, nous voyons qu'après une dose de 4 mcd/cm², au bout de deux mois et demi, l'épiderme est reconstitué (hypertrophie) après avoir subi une destruction complète ; l'endothélium, au contraire, est encore en partie œdématié, en partie désquamé. *La réparation est donc plus longue à venir pour l'endothélium que pour l'épiderme,* bien que leur radio-sensibilité soit presque la même.

FIG. 9. — Dose : 1 mcd/cm². — Biopsie prélevée deux mois après l'irradiation. Tandis que l'épiderme s'est déjà reconstitué et s'est hypertrophié, les modifications dans l'endothélium persistent encore. Grossissement : 100.

3° *La dose nécessaire pour produire l'œdème de l'endothélium est aussi en rapport avec le laps de temps qui s'écoule entre la fin de l'irradiation et l'apparition des lésions (temps de latence).* Plus la dose est petite et plus, naturellement, le temps de latence sera long.

Nous avons vu, en effet, qu'une dose de 4 mcd par c/m² provoque déjà au septième jour un œdème de l'endothélium, tandis qu'après le même laps de temps la préparation de 2 mcd par c/m² montre encore la plupart de ses cellules normales à côté de quelques-unes œdématiées. Après une dose de 1 mcd/cm², à peine quelques rares cellules présentent une modification pathologique. Une dose plus faible encore ne provoque *aucune lésion.* Avec des doses faibles, 1/2 mcd/cm², 1 mcd/cm², il faut un temps latent plus long pour que les lésions deviennent *évidentes.*

Dans les préparations de 2 mcd par c/m², 1 mcd par c/m², les lésions sont beaucoup plus nettes au bout de deux, trois, quatre mois, qu'au septième jour.

4° Nous avons vu que plus *la dose est forte* (4 mcd par c/m²), plus le nombre de *cellules lésées est grand;* plus *la dose est faible* (2 mcd par c/m² ou 1 mcd par c/m²), plus le nombre de *cellules normales est grand.*

Mais plus la dose est forte, plus les lésions sont diffuses (comparer 4 mcd par c/m² avec 2 mcd par c/m² ou 1 mcd par c/m²), plus la dose est faible, plus on observe (jusqu'à un certain seuil) une action pour ainsi dire élective, puisque quelques cellules radio-sensibles seulement sont atteintes.

Cette électivité qu'on observe avec de faibles doses pour les cellules radio-sensibles du moment se conçoit facilement. Ce fait n'est que le contre-pied de l'expression de Dominici qu'avec de fortes doses toutes les cellules sont unies dans la mort ; donc, si on dépasse une certaine dose, on ne peut plus constater de différence de radio-sensibilité pour les différentes cellules.

5° Il existe *une dose minima* au-dessous de laquelle on ne trouve plus aucune lésion, même quand on attend un laps de temps assez long après l'irradiation. Ainsi, après une irradiation de huit heures avec une dose de 0.24 mcd par c/m², on ne constate aucune lésion de l'endothélium, même quand on examine la pièce longtemps (un mois, quatre mois) après l'irradiation. Cette *dose minima nécessaire pour produire des lésions endothéliales se trouve entre 1 mcd/cm² et 2 mcd/cm², et 1 mcd/cm² représente le seuil minimum.* Après une dose aussi faible, les lésions deviennent plus nettes si le temps de latence a été plus long.

6° Les *lésions endothéliales,* une fois constituées, persistent relativement longtemps. On les distingue encore très nettement deux et trois mois après l'irradiation. Ces données confirment les observations de Rost, qui est arrivé aux mêmes conclusions en expérimentant sur les endothéliums de la peau du porc avec les rayons X.

7° Dans quelques-uns de nos cas, nous avons observé un *épaississement de la couche épidermique.*

Nous n'avons jamais trouvé la pseudo-hypertrophie précoce (cinquième jour) observée par Grasnick sur les tissus embryonnaires et que cet auteur attribue à un changement de l'état colloïdal du protoplasma (gonflement). Nous croyons que cette différence tient, les différences de méthode mises à part, à la différence des sujets d'expérimentation (tissu embryonnaire, pour Grasnick).

Le tissu embryonnaire d'un animal à sang froid possède un autre

état colloïdal que celui d'un mammifère adulte, et ceci paraît suffisant pour expliquer la divergence des constatations faites par Grasnick et par nous.

Par contre, si nous avons pu confirmer dans nos expériences l'existence d'une hypertrophie tardive, reposant sur une véritable multiplication cellulaire, nous avons pu, en outre, montrer quel était le rapport de cette hypertrophie avec la dose employée, et avons pu suivre son évolution en pratiquant des examens histologiques en série.

Nous avons observé que la véritable hypertrophie ne survient que longtemps (deux et trois mois) après l'irradiation. Pour provoquer cette hypertrophie, il est indispensable d'employer une dose minima, qui est de 1 mcd par c/m² environ. Dépasse-t-on cette dose (2 mcd par c/m², 4 mcd par c/m²), l'hypertrophie est plus nette encore. (Préparations : 4 mcd par c/m² deux mois et demi après l'irradiation.) Au contraire, au-dessous de 1 mcd par c/m², on ne la constate plus.

Il s'agit d'une hypertrophie simple où toutes les cellules conservent leur caractère normal. Etant donné les caractères particuliers de cette hypertrophie, l'idée nous est venue d'essayer de produire un carcinome expérimental au niveau de l'oreillette du lapin en modifiant convenablement la méthode d'expérimentation, Bloch, par ses belles expériences avec les rayons X, a démontré le bien-fondé de cette idée.

APPLICATIONS PRATIQUES DE CES DONNÉES

A. — *Données intéressant le praticien*

1° *Quand on dépasse, dans les conditions décrites plus haut, la dose de 1 mcd par c/m², on provoque infailliblement des lésions endothéliales.*

2° *La dose de 1 mcd/cm² ne produit que des lésions minimes. De même, une dose de 2 mcd/cm² provoque une lésion de quelques cellules peu nombreuses facilement réparable.*

3° *Une dose de 4 mcd/cm² — ce qui constitue une forte dose — détermine des lésions graves de l'endothélium, importantes au point de vue pratique, surtout si l'irradiation doit être répétée.*

4° Quant à savoir si, avec la même dose, on pourrait éviter les lésions endothéliales en se servant de filtres plus forts, le fait paraît probable, mais nous ne sommes pas en mesure de répondre actuellement à cette question.

B. — *Données intéressant les expérimentateurs*

Du point de vue de recherches de laboratoire, l'hypertrophie observée dans nos recherches présente un intérêt tout particulier en suggérant l'idée de nouvelles expériences.

Nos recherches, comme celles de Bloch, montrent qu'avec une modification de technique appropriée au but de l'expérimentation, l'oreille du lapin pourrait être particulièrement apte à la production expérimentale du cancer par irradiation.

BIBLIOGRAPHIE

Baastrup. — The acute bone atrophy and its roentgenpuncture. *Acta rad.*, II, 4/5 364.

Del Buono. — Che cè di vero sulle lesioni da raggi. *La Cult. med.*, 1924, n° 8. — Criteri fisici et clinici di lesioni della cute nella therapia Roetgen profonda. *Actinoth.*, 1922, VI, 4.

David u. Gabriel. — Die Cappillärmikroskopie d. Röntgenerythems. *Strahlenther*, Bd. 15 st., 2.

Dominici. — La réceptivité des tissus normaux et pathologiques aux rayons du radium. *Compt. rend. de l'Acad.*, 14 mars 1910, et 26 juill. 1911 ; et *Compt. rend. de la Soc. biol.*, 15 janv. 1910.

Gans u. Friedrich. — *Strahlenther*, Bd. XI.

Gassmann. — Fortschr. a. d. Gebiet. d. Röntgenstr., 25.

Gotthard. — *Ibid.*, 29.

Grasnick W. — Die Wirkung der Radiumstrahlen auf tierisches Gewebe. *Arch. f. mikr. Anat*, Bd. 90 st., 1.

Guyot G. — Wirkungen des Radiums auf das Hautgewebe. *Arch. f. Derm. u. Syf.*, 97, 2, u. 3.

Grünbaum. — Uber Veränderungen normal. *Gewebe durch Radiumwirkung*, 1910.

Halkin. — Uber Einfluss der Becquerellstrahlen auf die Haut. *Arch. f. Derm. u. Lyph.*, 65.

Heimann. — Röntgenschädigungen klin. *Wochenschr.*, n° 44, 24.

Jungling. — *Strahlenther*, Bd. XV, st. 1.

Kaiserling. — Histologie der Radiumwirkung. *Handb. d. Radiumbiol.*, v. Lazarus.

Lazarus. — *Handbuch der Radiumbiologie u. Therapie.*

London u. Goldberg. — Zur Frage der Beziehung zwischen Becquerellstrahlen u. Hautaffektionen. *Derm. Zeitschr.*, 1903, Bd. I.

Lornhoff. — On the employment of radio-active matter in solution. *Acta radiol.*, II, 6, 437.

Mischer. — Die biol. Wirkung der Röentgenstr. *Schweiz, med. Wochenschr.*, 1923, n° 20.

Petersen u. Hellmann. — *Strahlenther*, Bd. XI.

Regaud. — Sur la sensibilité du tissu osseux normal vis-à-vis des irradiations X et sur le mécanisme de l'ostéo-radionécrose. Congrès de Montpellier, 1922.

REGAUD. — La période de latence dans les effets biologiques des rayons X. Son explication histo-physiologique. *Bulletin de l'Acad. de Médecine*, 20 nov. 1923.

ROST. — Exper. Untersuchungen über die biol. Wirkung von Röntgenstrahlen verschiedener Qualität auf die Haut von Menschen u. *Tier Strahl.*, Bd. 6, 52, 69.

ROUSSY. — Ependymite hémorragique au cours du traitement par les rayons X pénétrants d'un épithéliome de la face. *Revue Neurol.*, 1923, XXX, 298.

RUSS, LAZARUS-BARLOW, MOROWOKA, MOTT, PRICE JONES, SUTHERLAND. — Medical uses of radium. Studies of the effects of gamma rays form a large quantitz of radium. *London majesty's statinary office*, 1922, R. stht. Die Radiotherapie des Auslandes, Watterer XVII, st. 3.

STARK HOLFELDER. — *Strahlenther*, Bd. XIII.

THIES. — Wirkung der Radiumstrahlen auf verschiedene Gewebe und Organe. *Mith. a. d. Grenzgeb. d. Med. u. Chir.*, 1905.

WETTERER. — Handbuch der Radiologie.

WETZEL. — *Strahlenther*, Bd. XII, S. 585.

WICKAM u. BELLOT. — Die durch Strahlen hervorgerufenen histol. Gewebsveränderungen. *Strahlenther*, Bd. III, st. 1.

WICKHAM et DEGRAIS. — Radiumthérapie.

WITHERS. — Certain biological principles of radiation therap. *The americ. Journal of roentgenal*, 1923, 776, s. 580.

RECUEIL DE FAITS

INSTITUT DE MÉDECINE EXPÉRIMENTALE POUR L'ETUDE DU CANCER DE BUENOS-AIRES

SUR LE GRANULOME LIPOPHAGIQUE DE LA MAMELLE

par

A.-H. ROFFO

Il est assez fréquent de voir s'adresser, au Service clinique des consultations établi dans notre Institut, certains malades qui présentent les symptômes apparents de néoplasies malignes. L'examen plus attentif et plus complet, aidé par la biopsie ou précisé soit par une intervention chirurgicale, soit par la radiothérapie, permet de découvrir qu'il s'agit d'affections tantôt bénignes, tantôt simplement inflammatoires.

L'observation que nous rapportons rentre dans ce cadre, puisque l'intervention chirurgicale fut pratiquée en raison du diagnostic clinique de carcinome, infirmé par l'examen histologique.

Nous avons pensé qu'il était intéressant de la publier, car il s'agit d'un processus peu commun, puisqu'en France on n'en a enregistré encore qu'un seul cas (1) et cinq aux Etats-Unis (2). En Argentine, aucun fait semblable n'a été publié.

La malade, âgée de cinquante-deux ans (f. 868), célibataire, ne présente pas, dans ses antécédents, de tare héréditaire importante, et l'on note seulement, dans ses antécédents antérieurs personnels, un petit fibrome de la matrice, qui fut opéré il y a dix-huit ans.

Sa maladie commença, il y a deux ans, par une tuméfaction progres-

(1) STULZ (E.), DISS (A), FONTAINE (R.) : Granulome lipophagique du sein. *Bull. et Mém. de la Société Anatomique de Paris*, n° 6, 1923.

(2) BURTON J. LEE et I. ADAIR : *Surgery, Gynecology, Obst.*, v. XXXIV, 1922.

sive de la mamelle gauche, augmentant lentement de volume et adhérente à la peau, tuméfaction de couleur violet foncé.

Il ne se produit aucune modification dans l'état général, ni même de douleurs ; celles-ci apparurent tout récemment.

Depuis six mois, cette tumeur, augmentant de volume, a pris l'aspect d'une saillie conique qui s'est ulcérée peu de jours avant l'examen, avec écoulement d'un liquide épais de couleur jaune foncé.

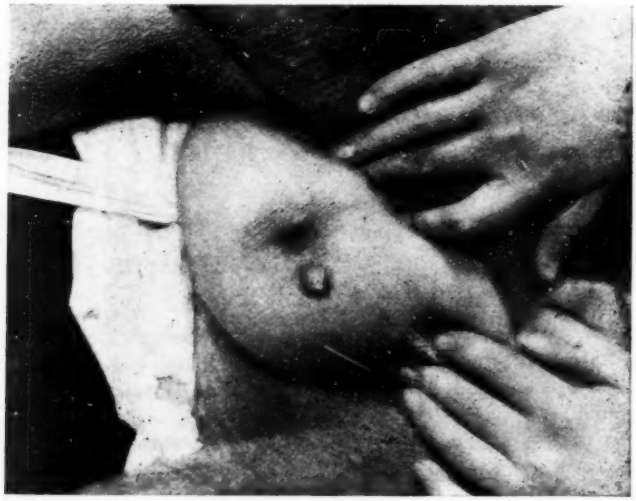

FIG. 1.

A l'examen de la malade, l'état général de la santé est bon. Son tissu adipeux est abondant.

A la mamelle droite, on aperçoit une saillie de trois centimètres de diamètre, entourée de peau saine, ayant une couleur violacée et une petite ulcération d'où sort, à la suite d'une pression, un liquide épais, de couleur chocolat.

Si l'on saisit la glande dans toute sa masse, on palpe une tuméfaction épaisse et douloureuse qui se rattache à la partie ulcérée. Cette masse de tissus ulcérés, sans limites précises, contraste avec le reste sain de la glande, qui ne révèle aucune adhérence se rattachant aux plans profonds. (Fig. 1.)

Dans la zone du nodule, la peau est fortement adhérente et prend

l'aspect de la peau d'orange. On ne perçoit aucun ganglion à la palpation.

C'est grâce aux caractères suivants : adhérence de la peau, tumeur diffuse, sécrétion de liquide jaune sombre, qu'on conclut au diagnostic clinique de tumeur maligne affectant la malade, et on décide l'amputation du sein, qui eut lieu le 5 juillet, pratiquée par le chirurgien de l'Institut, J. Jeyro Diaz. La mamelle fut enlevée dans sa totalité, y compris l'aponévrose du grand pectoral et le tissu cellulo-axillaire.

A *l'examen anatomo-pathologique* de la partie extirpée, on constate tout d'abord que la grande tuméfaction est formée d'un tissu fibreux

FIG. 2.

épais qui appartient plutôt à un processus inflammatoire qu'à un processus néoplasique.

Sur une tranche de section d'avant en arrière pratiquée au niveau de la partie saillante, on rencontre une cavité pleine d'un liquide huileux de couleur jaune sombre. Cette cavité est entourée par une masse de tissus fibreux épais, çà et là marqués de taches irrégulières ayant l'aspect d'anciens foyers hémorragiques. (Fig. 2.)

L'examen histologique de la zone compacte fait constater la formation d'un tissu conjonctif fibreux épais qui s'est insinué profondément et présente çà et là un foyer d'infiltration de lymphocytose.

Dans les couches profondes, on remarque de nombreux paquets de fibres élastiques propres au tissu adipeux, qui présente ses cavités remplies de graisse, aux dimensions inégales.

Mais la lésion la plus intéressante se présente au niveau d'une cavité pleine d'éléments nécrosés, parmi lesquels on remarque quelques cellules géantes, polynucléaires et leucocytes (fig. 3). Dans la paroi, on remarque l'existence d'une néo-formation conjonctive avec de nombreux

FIG. 3. — Région péricavitaire. Nombreuses cellules géantes polynucléées.

FIG. 4. — Cellules géantes lipophagiques.

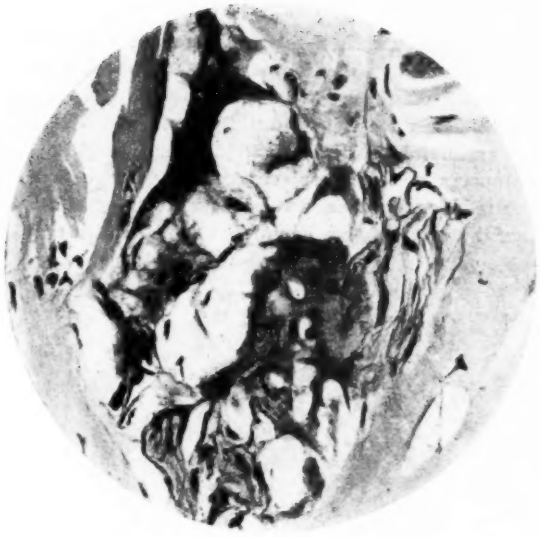

FIG. 5. — Cellule géante lipophagique (fragment de la figure 4).

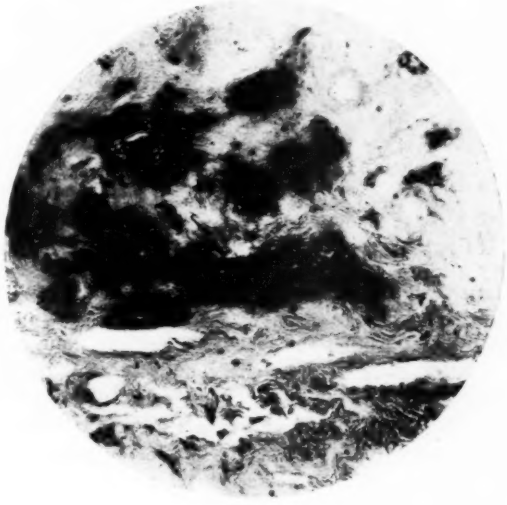

FIG. 6. — Infiltration calcaire.

éléments cellulaires. Parmi ceux-ci prédominent des cellules géantes, de type plasmodial (fig. 4), de volumineuses cellules cubiques polynucléaires. Les auteurs qui ont étudié ces éléments à propos du cas français leur font jouer un rôle de phagocytose de la graisse (fig. 5 et 6).

En effet, dans le tissu conjonctif, on constate quelques cavités complètement entourées de ces dernières cellules et des cellules géantes, plusieurs d'entre elles étant chargées de pigment ferrugineux qui reste comme témoin d'anciens foyers hémorragiques.

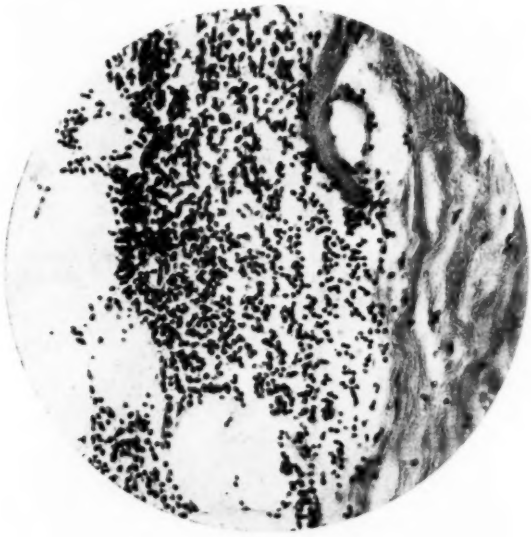

FIG. 7. — Zone périphérique avec infiltration lymphocytaire.

Notre observation répond donc exactement aux caractères signalés à propos des cas publiés en France par Stulz, Diss et Fontaine, et aux Etats-Unis par Lee et Adair. Dans ceux-ci, comme pour celui que nous rapportons, le diagnostic clinique de néoplasie maligne fut adopté et appliqué à la majorité d'entre eux ; deux cas seulement ont été considérés comme néoplasmes bénins. Le quatrième cas, étudié par MM. Lee et Adam, dont on avait primitivement fait le diagnostic (tumeur de la mamelle), fut considéré au Memorial hospital comme une nécrose traumatique.

Les cas mentionnés se résument comme il suit :

AUTEURS	AGE	TEMPS ÉCOULÉ POUR LA GUÉRISON	DIAGNOSTIC DE PRÉ-OPÉRATION
1 Lee et Adair...	52	3 mois	Carcinome
2 — — . ..	36	7 —	—
3 — —	40	1 —	Tumeur bénigne
4 — —	47	10 —	Nécrose graisseuse
5 — —	54	3 semaines	Fibro-adénome
6 Sulz, Diss et Fontaine	53	4 —	Carcinome
7 Roffo	52	2 ans	—

Il est intéressant de connaître le processus du cas étudié ci-dessus, cas que nous croyons être unique en Argentine. Cet intérêt s'applique surtout au diagnostic clinique formulé ici et ailleurs comme étant celui d'une néoplasie maligne, et nous pensons que la rareté des cas observés tient à la fois à un examen incomplet de la tumeur et à la nature même du processus.

Nous croyons donc qu'il faut adopter la dénomination de *granulome lipophagique* proposée par le professeur P. Masson, car elle renferme le concept propre à la fois à la nature de cette maladie et à son histopathologie.

REVUE CRITIQUE

LES TUMEURS MÉNINGÉES

par

Gustave ROUSSY et Lucien CORNIL

Si la description anatomique macroscopique des tumeurs des méninges n'a pas été très modifiée depuis Lebert, Cruveilhier, Virchow, il n'en est pas de même de leur étude histologique et surtout de leur interprétation histogénétique. La morphologie si particulière de ces néoplasmes prête, en effet, à discussion, et tour à tour elles ont été considérées comme étant d'origine mésenchymateuse (fibroblastique ou endothéliale) ou d'origine ectodermique.

Il nous semble qu'il est possible actuellement de prendre parti dans la discussion si l'on consent, d'une part, à admettre les idées actuelles sur la structure et l'origine des méninges, et d'autre part si l'on étudie attentivement, au moyen des techniques modernes, l'histologie de ces néoplasmes.

Décrites par Lebert sous le nom de tumeurs fibroblastiques, par Cruveilhier sous celui de tumeurs fongueuses, Virchow, se basant sur la grande fréquence de leur consistance sablonneuse et calcaire, ne préjugeant en rien d'ailleurs de leur structure fine, les désigne sous le nom de psammome (ψαμμος, sable). Si cette dénomination, qui figure encore dans tant d'ouvrages, nous peut paraître suffisante pour l'époque où Virchow l'a employée (1851), elle ne saurait actuellement persister intégralement. Tout au plus, ainsi que nous le verrons, peut-elle être utilisée, mais à condition d'être employée adjectivement comme qualificatif d'un aspect présenté par certaines tumeurs méningées dans lesquelles il existe un trouble du métabolisme calcique.

L'origine et la nature des *corps concentriques* ou *calcosphérites* retient

toute l'attention des auteurs et domine l'histoire des tumeurs méningées, depuis Virchow jusqu'à ces dernières années. Quoique Virchow ait eu soin de ne pas prendre nettement parti en faveur de leur nature épithéliale, celle-ci est soutenue en Allemagne par Meyer (1859), en France par Bouchard (1864) et Robin (1869), en raison de l'analogie des corps concentriques avec les globes épidermiques. Cette opinion, que nous verrons renaître plus tard sous une forme modifiée à la lueur des travaux récents, ne tarda pas à être abandonnée pour celle de l'origine mésenchymateuse, endothéliale, des tumeurs méningées, soutenue en France par Lancereaux, par Steudener en Allemagne, par Bizzorero, Bozzolo et Golgi en Italie. Nous reviendrons sur les critiques que l'on doit faire au sujet de cette opinion qui reste encore en faveur dans tant d'ouvrages classiques et dont nous montrerons les contradictions.

Cornil et Ranvier, critiquant à juste titre l'homologie des corps concentriques des psammomes avec les globes épidermiques soutenue par Virchow, Bouchard et Robin, affirment l'origine fibroblastique de telles tumeurs, les rattachent pour leur part aux sarcomes, et, constatant l'origine vasculaire des corps concentriques, considèrent les psammomes comme des sarcomes angiolithiques.

Mais dans l'ensemble la conception de l'endothéliome prévaut, malgré les critiques des auteurs comme Brault, Darier, Roussy. Il est vrai qu'à cette époque tout le monde accepte sans discussion la théorie des trois feuillets méningés de Bichat, considérant l'arachnoïde comme une séreuse à deux feuillets, analogue aux séreuses pleurale, péritonéale et articulaire.

Il n'est point l'heure d'ouvrir ici une discussion d'ordre général à propos des *endothéliomes*. L'un de nous a développé ailleurs les raisons pour lesquelles le terme d'endothéliome devrait être réservé aux seules tumeurs nées aux dépens des revêtements endothéliaux indiscutables. (In *Nouveau Traité de Médecine*, Widal, Roger, Teissier.)

Malgré ces critiques, les tumeurs méningées furent considérées jusqu'à ces derniers temps, par les classiques, comme étant d'origine indiscutablement mésenchymateuses et l'on continue à les désigner généralement, surtout à l'étranger, sous le terme d'endothéliomes.

Cependant, dans ces dernières années, l'étude histologique fine, grâce à des techniques plus perfectionnées, est venue éclairer d'un jour nouveau la question des néoplasmes méningés.

C'est à Harvey Cushing que revient le mérite d'avoir, l'un des premiers, réagi contre la « conception endothéliale » des tumeurs méningées et d'avoir insisté sur les caractères qui leur sont particuliers.

Plus récemment, des arguments en faveur de leur nature neuro-épithéliale ont été apportés par Oberling, qui leur a consacré, en 1923,

une intéressante étude, sur laquelle nous reviendrons plus loin. L'exposé objectif des constatations anatomiques, que nous ferons tout d'abord, nous permettra d'aborder avec fruit l'étude des diverses conceptions pathogéniques de ces tumeurs.

FIG. 1. — *Tumeur méningée de l'hémisphère gauche.*

Le malade, âgé de cinquante-huit ans, avait présenté deux mois auparavant un léger ictus suivi d'aphasie sensorielle avec paresthésie, sans trace d'hémiplégie motrice ; aucun signe subjectif d'hypertension intracranienne, mais légère inégalité pupillaire. Une ponction lombaire pratiquée en vue de compléter le diagnostic détermina une crise jacksonienne, puis un état comateux bientôt suivi de mort.

La tumeur siège au niveau du lobe pariéto-temporal ; de la grosseur d'un œuf de poule, elle adhérait partiellement par sa face externe à la dure-mère, qu'il fallut sectionner. Par contre, on put facilement la séparer avec le doigt du tissu cérébral.

A la coupe, elle est constituée par un tissu jaune, d'aspect sarcomateux, avec de nombreuses zones hémorragiques.

L'examen histologique (figure 2) montre qu'il s'agit d'un gliome du type fusiforme.

ETUDE ANATOMIQUE

Uniques ou multiples, les tumeurs méningées présentent une forme plus ou moins régulièrement arrondie et leur volume varie de la dimensions d'un pois à celui d'une orange ; parfois cependant l'infiltra-

tion des méninges peut être très étendue (gliomatose des méninges d'Oberling). Leur couleur, jaunâtre ou grisâtre, peut aller du rose au rouge violacé dans certaines tumeurs très vasculaires.

A la coupe, elles apparaissent tantôt assez fermes, rappelant l'aspect du fibrome, tantôt elles présentent des plages dégénératives nécrotiques dont le type le plus fréquent est celui de la dégénérescence colloïde. Mais le plus souvent elles contiennent des granulations sablonneuses jus-

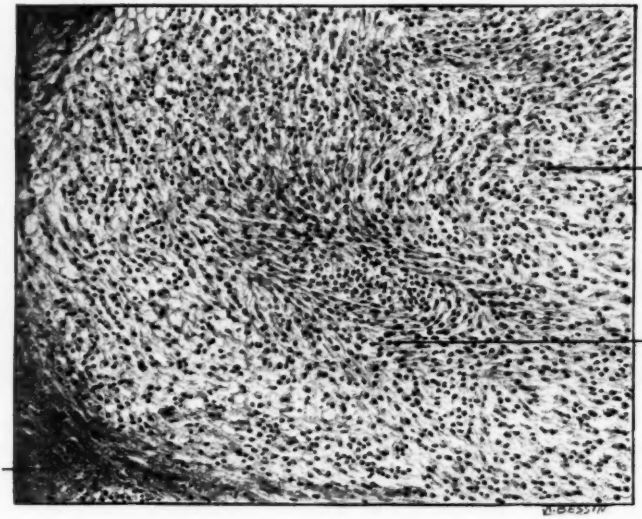

FIG. 2. — *Tumeur méningée à type glial fusiforme.*
(Coloration à l'hématéine-éosine. — Gross.: 150.)

A un faible grossissement, il s'agit d'une tumeur formée d'éléments allongés fusiformes, mal individualisés et s'ordonnant souvent en faisceaux tourbillonnants. Ces tumeurs, richement vasculaires, présentent, en de nombreux points, des zones de nécrose.

a, Faisceau de cellules allongées coupées parallèlement ;
b, Eléments cellulaires avec réticulum fibrillaire ;
c, Zone nécrotique.

tifiant le nom de *psammome* qui leur avait été donné par Virchow.

Le caractère fondamental de ces tumeurs réside dans ce qu'elles sont, la plupart du temps, parfaitement énucléables, leurs adhérences n'étant le plus souvent intimes qu'avec la dure-mère ou encore avec la calotte

osseuse. Elles sont logées plus ou moins profondément dans une cavité osseuse ; elles sont logées plus ou moins profondément dans une cavité produite par la dépression correspondante de l'encéphale, dont il est aisé de les séparer au cours de l'opération. Habituellement uniques, les méningiomes peuvent se rencontrer en tant que manifestations méningées d'une neurogliomatose centrale ; ce sont alors des tumeurs multiples et de volume parfois très différent.

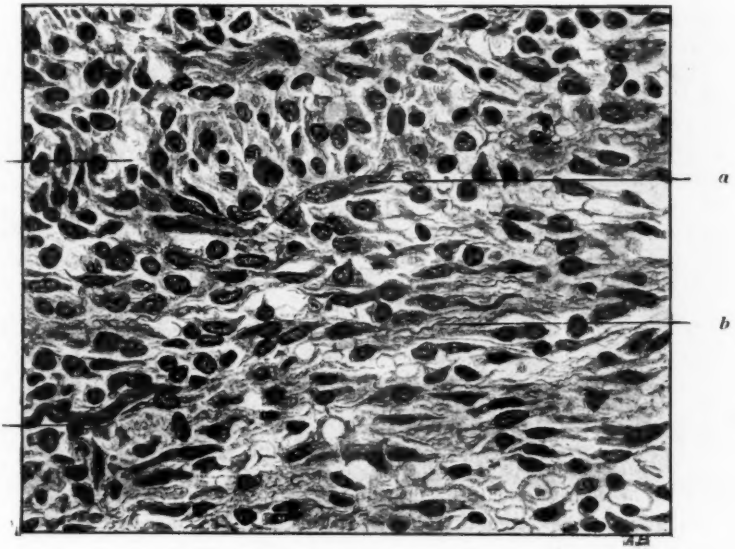

FIG. 3. — *Tumeur méningée à type glial fusiforme.*
(Même préparation que la figure précédente vue à un plus fort grossissement : 600.)
a, Disposition fusiforme des éléments syncitiaux à protoplasma fibrillaire ;
b, Fibrille collagène ;
c, Zone de désintégration nécrotique entourée de cellules mal individualisées;
d, Faisceau de tissu collagène.

ETUDE HISTOLOGIQUE

Si l'on a soin de laisser de côté les aspects d'ordre dégénératif qui viennent modifier l'aspect des tumeurs, en particulier les calcosphérites, et d'étudier le tissu tumoral lui-même, on voit que les tumeurs ménin-

gées peuvent revêtir des aspects histologiques assez différents. Ceux-ci peuvent être groupés schématiquement sous trois types principaux, entre lesquels peuvent exister des formes intermédiaires.

1° *Type neuro-épithélial.* — Dans ce type, la tumeur est constituée par des cordons cellulaires pleins anastomotiques, affectant parfois la disposition d'ensemble de l'épithélioma tubulé des classiques.

Les cellules qui le constituent présentent un noyau arrondi ou allongé, pauvre en chromatine, avec de fréquentes atypies. Ces monstruosités nucléaires, ainsi que le volume souvent considérable du nucléole (Martin et Dechaume, Roussy, Cornil, Leroux), sont assez particuliers à cette variété de tumeur. Dans l'intervalle des travées épithéliomateuses existe un stroma qui peut être lâche, dissocié par l'œdème, ou au contraire dense et extrêmement riche en substance collagène. Les vaisseaux, nombreux, présentent les mêmes altérations que nous retrouverons dans la forme suivante : ce sont les modifications de structure à type telangiectasique, ou bien à type hyperplasique collagène des parois en tous points comparables à celle des gliomes que nous avons précédemment décrits avec Lhermitte. (Revue Critique sur les Tumeurs Cérébrales, *in* n° 3 de ces *Annales*, 1924.)

2° *Type glial fusiforme.* — Dans cette variété, qui peut d'ailleurs, suivant les points examinés, être associée à la précédente, dans une même tumeur, la structure histologique rappelle très exactement celle des glomes fusiformes ou des gliomes périphériques.

C'est le type le plus fréquent des méningiomes, c'est celui que l'on rencontre notamment dans les tumeurs méningées multiples, manifestation de la neurogliomatose centrale.

La plupart des tumeurs décrites sous le nom d'endothéliome des méninges répondent à ses caractères et sont constituées par un tissu très vascularisé, présentant indiscutablement dans certains cas la structure de l'angiogliome. Ces tumeurs ne sauraient donc être désignées sous le nom d'endothéliome.

Il faut aussi, semble-t-il, ranger dans ce groupe les cas de *sarcomatose diffuse des méninges,* dont Ollivier donna la première description et dont il existe un certain nombre de cas dans la littérature, entre autres ceux de Lereboullet, Dufour, Sicard, Wimmer, Knud H. Krabbe, Guillain, Alajouanine, Bertrand, etc. Il s'agit d'un envahissement des méninges craniennes et rachidiennes qui s'accompagne de xantochromie, d'hyperalbuminose, souvent de présence de cellules tumorales dans le liquide céphalo-rachidien. Du point de vue histologique, il nous paraît que l'étude histologique de cette variété de tumeurs mériterait d'être reprise à la lumière des travaux récents. Il s'agit là, vraisemblablement,

non pas de tumeurs conjonctives sarcomateuses, mais bien de néoplasmes d'origine ectodermique du type glial.

3° *Type conjonctif (fibromateux ou sarcomateux).* — En dehors des types précédents, il est indiscutable qu'il existe au niveau des méninges,

FIG. 4. — *Tumeur méningée à type neuro-glial.*

Cette tumeur, extirpée chirurgicalement chez une jeune fille de vingt-quatre ans, forme une masse irrégulièrement arrondie, lobulée, attenant à la dure-mère par son pôle tangentiel, celle-ci étant adhérente à l'os qui est angiomateux, aminci, mais non perforé.

Cette tumeur, qui a le volume d'une orange, est de consistance plutôt ferme. Sur une coupe macroscopique, elle a un aspect blanc grisâtre, légèrement opalin, avec présence, en son centre, d'une zone jaunâtre, vraisemblablement nécrotique, et ailleurs d'un kyste allongé renfermant une substance gélatiniforme.

surtout de la dure-mère, des tumeurs dont la structure reproduit exactement celle du fibrome le plus légitime, tel qu'on le rencontre dans l'hypoderme ou les membranes aponévrotiques. Il est non moins incontestable que l'on peut retrouver des tumeurs méningées dont la structure

histologique est faite de cellules fibroblastiques nettement individualisées les unes des autres, à noyaux volumineux et irréguliers, souvent en cariocynèse, et dans lesquels les vaisseaux présentent le type des lacunes sarcomateuses. Si cette troisième variété de tumeurs est, certes, moins

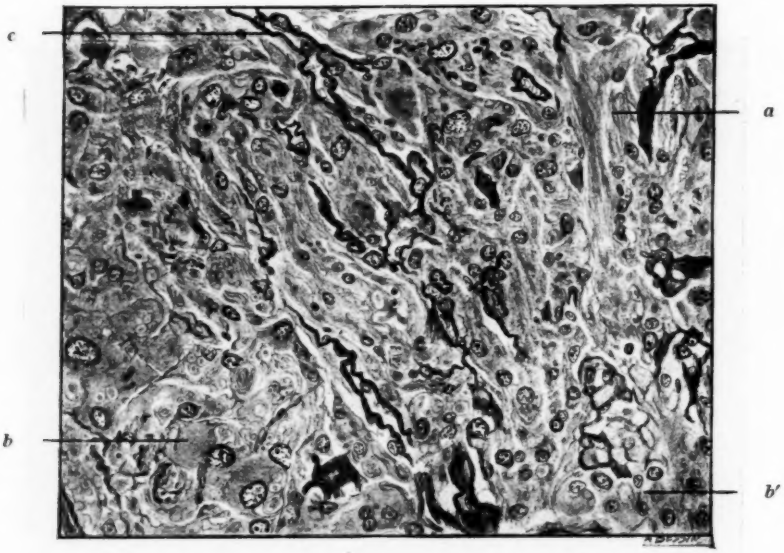

FIG. 5. — *Tumeur méningée à type neuro-épithélial.*

(Coloration : bleu Poirier, hématéine à l'argent. — Gross. : 300.)

Il s'agit d'un point de la tumeur représentée figure 4.

Vue d'ensemble montrant en haut et à droite la disposition fibrillaire de la tumeur et à gauche et en bas son aspect épithélioïde.

La tumeur est formée de masses lobulées, arrondies, avec un fin réticulum mélangé de fibres collagènes ; ces masses sont limitées par de larges tractus collagènes périphériques.

a, Aspect fibrillaire de la tumeur ;

b et *b'*, Cellules de type neuro-épithélial, avec noyaux volumineux et nucléolés très apparents ;

c, Fibrille collagène condensée autour d'un vaisseau capillaire.

fréquente qu'on ne le croyait autrefois, il nous paraît impossible d'en nier l'existence.

Corps concentriques ou calcosphérites. — Les corps concentriques calcaires ou hyalins, fréquents, mais non constants dans les tumeurs méningées, sont constitués par un enroulement en bulbe d'oignon de

cellules allongées, fusiformes, au centre desquelles existe une masse homogène, anhiste, souvent chargée de substance calcaire. On a beaucoup discuté sur leur origine.

Tout d'abord, à l'opinion ancienne de Virchow, de Bouchard, de

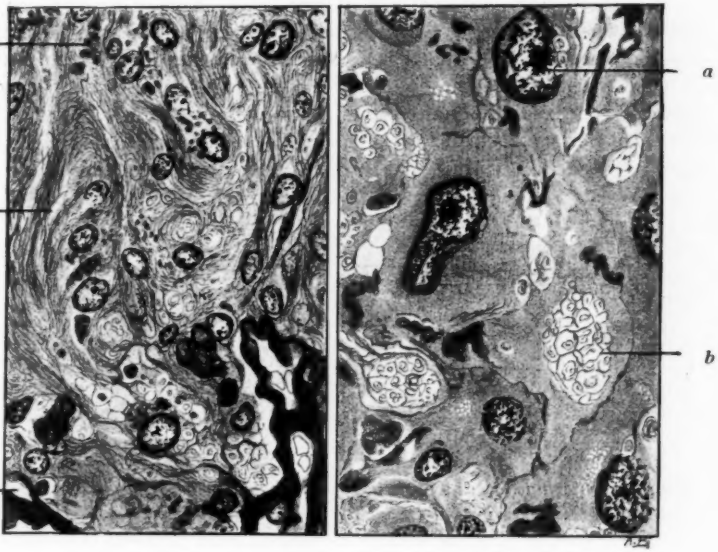

FIG. 6. — *Même préparation que la figure précédente, vue à un fort grossissement* : 600.

A gauche, zone de la tumeur d'aspect fibrillaire et tourbillonnant.
a, Fines fibrilles protoplasmiques ;
b, Capillaire entouré de tissu collagène hyalin ;
c, Fragment protoplasmique et dégénérescence hyaline.
A droite, zone de la tumeur d'aspect épithélioïde.
a, Noyau volumineux avec réseau chromatinien et nucléoles nettement apparents ;
b, Aspect dégénératif d'un noyau.

Robin, qui faisait des corps concentriques l'homologue des globes épidermiques, Cornil et Ranvier opposèrent une théorie basée sur leur origine vasculaire et proposèrent de désigner les psammomes de Virchow sous le nom de *sarcome angiolithique*.

Pour eux, c'est aux dépens des petits bourgeonnements appendus

sur les parois externes des vaisseaux, comme on en voit normalement le long des vaisseaux choroïdiens, que se fait la formation des corps concentriques, bourgeons qui s'enfoncent dans le tissu environnant, dont les cellules s'orientent concentriquement par rapport à eux et subissent ultérieurement la dégénérescence calcaire. Le pédicule se rompt ensuite et le corps devient isolé.

Devaux, dans sa thèse (1901), décrit également ces corps homogènes qu'il a trouvés en un grand nombre placés le long des parois externes des vaisseaux et prend parti pour l'opinion de Cornil et de Ranvier.

Quant à la formation crétacée, elle ne serait, d'après Meyer, qu'un produit de l'endothélium arachnoïdien. A l'état normal, l'infiltration calcaire des vaisseaux choroïdiens et de la glande pinéale sont un fait

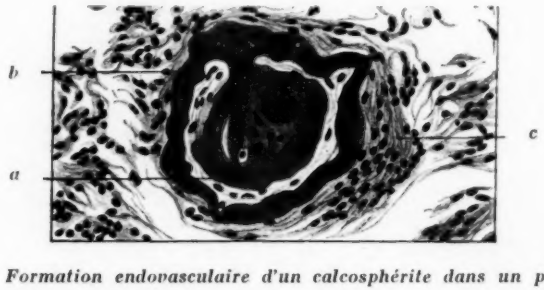

FIG. 7. — *Formation endovasculaire d'un calcosphérite dans un psammome.*
a, Prolifération endovasculaire ;
b, *Paroi du vaisseau ;*
c, Fibroblastes formant la tumeur.

courant, et ce ne serait que la reproduction d'un processus fréquemment observé dans certains tissus normaux.

Si Cornil et Ranvier avaient bien vu et bien étudié la formation des blocs calcaires (angiolithes), ils n'ont guère parlé des formations hyalines, qui peuvent être d'ailleurs beaucoup plus nombreuses que les corps calcaires.

Robertson (1900) a consacré un mémoire important à l'étude des dégénérescences hyalines relatives aux cas de néoformations méningées. Il décrit et figure dans son travail des bandes de tissu hyalin formées aux dépens des cellules périvasculaires et prenant sur les coupes l'aspect de couches concentriques encerclant les vaisseaux. En outre, la substance hyaline pourrait dans certains cas sortir de la cellule sous forme de grains, tomber dans la lumière du vaisseau pour

se réunir enfin en blocs qui, entourés de cellules plus ou moins altérées, donnent en fin de compte la formation des corps concentriques, lorsque le processus se fait aux dépens des vaisseaux de néoformation.

L'origine vasculaire des corps homogènes est admise dans l'interprétation des auteurs français, comme dans celle de Robertson ; mais, tandis que pour les premiers il s'agit d'une origine exogène — les corps se formant aux dépens des points néoformés, poussés au dehors par les vaisseaux et partant de leurs parois externes — pour l'auteur anglais, ce serait une transformation *in situ*, endogène, les corps hyalins prenant naissance dans l'intérieur des vaisseaux.

Pour Roussy, il s'agit là vraisemblablement, comme le pense Robertson, d'une formation endogène. Mais où il diffère de cet auteur, c'est dans l'interprétation même du mode de formation du bloc hyalin dans la cavité vasculaire. En effet, on peut souvent observer dans l'intérieur du vaisseau, par prolifération interne, la formation d'un bourgeon sessile à pédicule en voie de dégénérescence hyaline et renfermant encore à son centre quelques cellules endothéliales. On peut donc facilement se représenter que ce processus néoformatif finisse par envahir toute la lumière du vaisseau et aboutisse à la formation des corps concentriques par endophlébite trombosante hyaline, puis calcaire.

Ernst et Borst admettent également que le stade de calcification est toujours précédé d'un stade de dégénérescence hyaline dans la formation des corps homogènes.

En résumé, les corps concentriques peuvent naître :

1° Tantôt aux dépens des vaisseaux dont la paroi endothéliale prolifère soit à l'extérieur pour donner naissance à un bourgeon conjonctivo-hyalin, au centre duquel peut se constituer un dépôt calcaire. (Robertson.) Parfois, au contraire, on note dans l'intérieur des vaisseaux la formation de bourgeons sessiles ou pédiculés en voie de dégénérescence hyaline, partant de la paroi interne et renfermant encore dans leur centre quelques cellules allongées, dites endothéliales. (Roussy).

2° Tantôt directement aux dépens des cellules tumorales qui élaborent la substance collagène hyaline, laquelle ultérieurement se charge de sels calcaires. D'ailleurs, le même mécanisme s'observe constamment dans les méninges normales au niveau des plexus choroïdes.

Modifications craniennes. — On peut observer, dans les tumeurs méningées, des modifications de la calotte cranienne consistant en une hyperostose qui peut atteindre parfois un volume considérable. Ces modifications, signalées par Brissaud et Lereboullet, Parhon et Golstein,

Bruns et d'autres auteurs dans les affections méningées, ont été particulièrement étudiées, en ce qui concerne les tumeurs, par Cushing, par Wilder, G. Penfield et Spiller, Bérard et Dunet. Cushing les a notées vingt fois dans quatre-vingts méningiomes. Ces lésions osseuses, qui peuvent être décelables par les rayons X ou appréciables à la palpation, provoquent parfois un aspect rappelant celui de l'hémicraniose avec ou sans exophtalmie du même côté.

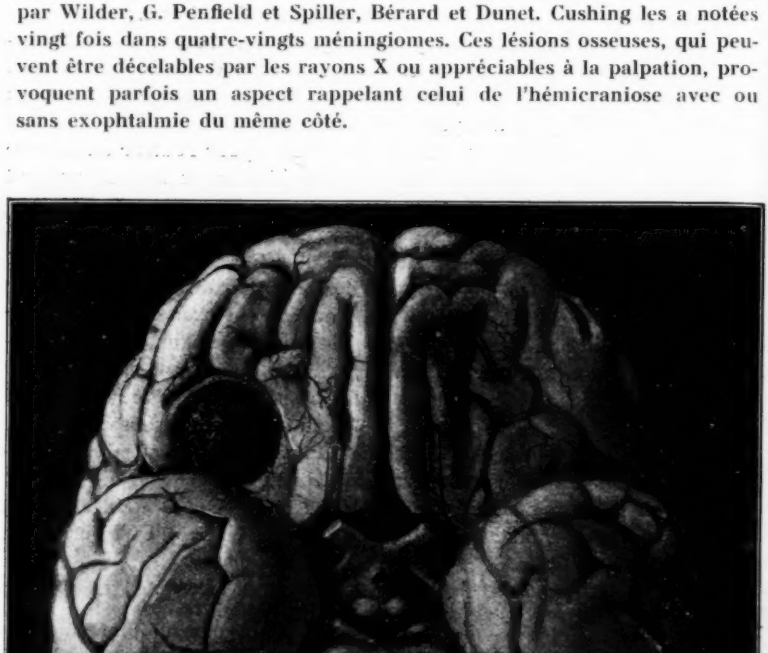

FIG. 8. — *Petite tumeur méningée du type psammome.*
Cette tumeur, siégeant au niveau du lobe orbitaire droit, n'avait déterminé aucun symptôme clinique (trouvaille d'autopsie).

Spiller donne à ce sujet une interprétation qui nous paraît difficilement acceptable, si nous nous basons sur les constatations que nous avons pu faire dans un cas semblable (fig. 4). Pour cet auteur, l'hyperostose serait primitive, précédant par conséquent l'apparition du néoplasme méningé. Nous nous rallions plus volontiers à l'opinion de Cushing, pour lequel la cause de l'excitation ostéogénétique serait la pénétration des éléments néoplasiques de la tumeur méningée dans les canaux de Havers.

HISTOGÉNÈSE ET NATURE DES TUMEURS MÉNINGÉES

Les idées nouvelles émises sur la nature des tumeurs méningées tirent leurs arguments à la fois dans les données fournies par l'étude anatomique des méninges et l'étude microscopique de leurs néoplasies. (Oberling.)

C'est d'abord Strasser qui combat la théorie classique des trois feuillets méningés de Bichat et admet une méninge dure et une méninge molle qui se divise elle-même en deux feuillets, l'un interne (l'ancienne pie-mère) et l'autre externe (l'ancienne arachnoïde), tous deux réunis par un tissu conjonctif lâche.

La méninge externe, ou dure-mère, est formée de lames conjonctives épaisses riches en tissu collagène et en fibres élastiques ; elle est tapissée sur sa face interne chez le fœtus par un revêtement endothélial qui n'est plus visible chez l'adulte. La méninge interne ou méninge molle comprend une couche plus profonde formée par une assise de cellules conjonctives dirigées parallèlement à la surface de l'encéphale et une couche externe représentée par des cellules allongées, rubannées ou polyédriques. Les granulations de Pacchioni sont entièrement constituées par les éléments cellulaires de la méninge interne qui forme des bourgeons pénétrant dans l'intérieur de la dure-mère.

D'après cette conception, la structure des méninges craniennes, rachidiennes, ainsi que celles qui forment la gaine des nerfs craniens, est identique ; elle ne constitue pas de membrane fibreuse d'origine conjonctive, mais bien un tissu spécial dont la nature neuro-ectodermique est démontrée par l'étude des tumeurs, ainsi que par l'embryologie.

Dans un travail récent, Harvey Cushing s'est élevé contre la conception endothéliale des tumeurs méningées, détermination injustifiée, dit cet auteur, puisque ce sont en réalité des tumeurs d'origine arachnoïdienne secondairement implantées sur la dure-mère ; il faut donc les désigner sous les termes de *mésothéliomes arachnoïdiens* ou de *méningiomes*.

Malgré leur aspect histologique différant l'un de l'autre, les méningiomes ont comme point commun d'être toujours intimement reliés par un pédoncule d'implantation à la dure-mère. Leur siège électif correspond à ce que les anatomo-pathologistes ont, avec Recklinghausen, considéré comme de petites hernies de la substance cérébrale à travers les méninges qui forment de petites granulations de Pacchioni.

Oberling, à l'appui des documents tirés de l'histopathologie, s'est fait le défenseur de la théorie neuro-épithéliale des méningiomes. Pour

lui, la méninge interne représente un tissu spécial formé de cellules disposées en un vaste syncytium, les *méningioblastes*, qui sont en rapport, en dedans avec le système nerveux central, en dehors avec l'enveloppe mésenchymateuse dure-mérienne. Ces méningioblastes ont une origine gliale; ils sont donc de nature ectodermique et dérivent du tube

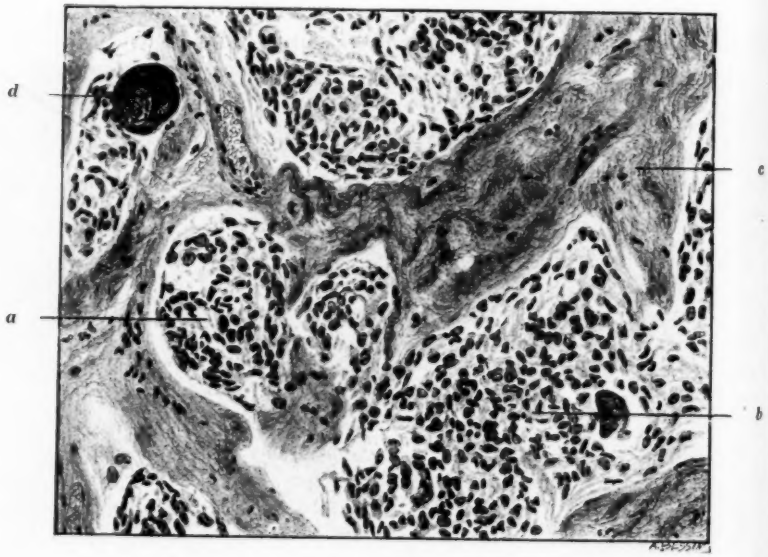

FIG. 9. — *Tumeur méningée du type fibro-psammome.*
(Coloration : Hématéine Van Gieson. — Gross. : 300.)

Il s'agit de la tumeur représentée figure 8.
L'aspect microscopique montre une structure nettement lobulée. De grosses travées de tissu conjonctif collagène circonscrivent des espaces dans lesquels sont contenues des cellules du type conjonctif fibroblastique. Au sein de ces amas cellulaires apparaissent de volumineux corps concentriques, hyalins ou calcaires.

a, Cellules conjonctives du type fibroblastique ;
b, Amas de cellules contenant un calcosphérite ;
c, Volumineuses travées conjonctives collagènes ;
d, Corps concentrique calcaire.

neural, dont ils se sont séparés au cours de la vie embryonnaire pour émigrer dans le mésenchyme environnant.

La méninge interne serait ainsi une formation gliale au même titre

que la gaine de Schwann et résulterait de l'émigration des cellules neuro-ectodermiques dans l'enveloppe mésenchymateuse périneurale. (Oberling). Toutefois, il est difficile de dire si quelques cellules mésenchymateuses persistent ou non dans la méninge interne.

Ce vaste syncytium méningoblastique correspondrait au plan spécial tropho-névrotique qui, dans tout l'organisme et suivant la conception de Borrel, s'interpose en réseaux entre le tissu épithélial et le tissu conjonctif. Cette disposition trouverait d'ailleurs son analogie dans le feuillet tropho-mélanique dermo-épidermique : le mélanoblaste, comme le méningoblaste, tout en proliférant dans le mésenchyme, prend son origine dans l'ectoderme.

Or, d'après Oberling, seule la cellule de souche neuro-épithéliale est capable de donner naissance à des éléments aussi variés que ceux présentés par les néoplasmes méningés. Le fait que certaines de ces tumeurs sécrètent du collagène n'infirme en rien leur origine épithéliale. De nombreux travaux, en effet, — ceux de Nageotte, en particulier, — ont démontré le métamorphisme de la substance fondamentale en substance collagène, grâce à la présence de cellules de Schwann, pourtant d'origine ectodermique.

Si donc les tumeurs des méninges peuvent prendre des aspects morphologiques fort différents et revêtir le type d'endothéliome, de fibrome, de sarcome ou de psammome, il ne s'agit là que d'apparences diverses de tumeurs prenant toutes leur origine aux dépens de la cellule souche de la méninge, c'est-à-dire du méningoblaste ; d'où leur nom de *méningoblastome* proposé par Oberling. Et si l'on veut préciser davantage, on pourra décrire avec Masson des *méningoblastes gliomateux, épithéliomateux* ou *sarcomateux*. Du point de vue embryologique, les méningoblastomes doivent être rapprochés des tumeurs de la gaine de Schwann et considérés comme elles, comme étant de nature neuro-épithéliale, c'est-à-dire gliale.

Cette conception trouve un sérieux appui dans l'étude de la maladie de Recklinghausen. On sait, en effet, que les soi-disant neuro-fibromes dermiques ou nerveux de cette affection sont des gliomes périphériques les plus authentiques. De plus, les tumeurs multiples de la neurogliomatose centrale peuvent coexister au niveau des nerfs craniens et des méninges. Et c'est là encore, pour Masson et Oberling, une preuve en faveur de l'unicité des enveloppes du système nerveux central et des nerfs périphériques, c'est-à-dire des méninges cérébro-spinales et de la gaine de Schwann.

Toutefois, si la nature neuro-épithéliale des tumeurs méningées doit être admise aujourd'hui, — du moins pour une grande partie d'entre elles, — l'opinion de Masson et Oberling, qui n'admettent qu'une souche

cellulaire unique, le méningoblaste, à l'origine de ces tumeurs, nous semble trop absolue.

Il nous paraît, en effet, difficile de refuser à la dure-mère, vaste membrane fibreuse aponévrotique, le droit de faire des tumeurs aux dépens des cellules qui la constituent, au même titre, que les autres membranes fibreuses de l'économie. Il n'est pas démontré, non plus, que toutes les tumeurs méningées, dont le siège le plus fréquent est au niveau de la dure-mère, proviennent toujours des méninges molles.

Nous croyons donc légitime de nous rallier à une opinion plus éclectique et d'admettre qu'à côté des tumeurs méningées d'origine neuro-épithéliale, il en existe d'autres, d'origine mésenchymateuse ; ces dernières constituant le groupe des fibromes et des fibrosarcomes duremériens.

Nous ne pensons pas, en effet, pour des raisons de pathologie générale sur lesquelles nous avons insisté avec Lhermitte dans une première revue sur les tumeurs cérébrales, qu'on puisse prendre en considération la métaplasie en cellules conjonctives de cellules méningées neuro-ectodermiques aussi hautement différenciées.

Les tumeurs méningées neuro-épithéliales, qui sont de beaucoup les plus fréquentes, peuvent, en définitive, être expliquées par deux hypothèses :

La première, défendue par Oberling, suivant laquelle les méninges molles seraient constituées par des cellules de souche neuro-ectodermique, les *méningoblastes*. La méninge interne serait alors l'homologue pour le système nerveux central de la gaine de Schwann, et ses tumeurs, auxquelles Masson et Oberling donnent le nom de *méningoblastome*, auraient tout naturellement l'aspect méningoblastique ou glial plus ou moins différencié.

La seconde, acceptée par G. Roussy, L. Cornil et Leroux, est basée sur ce fait observé fréquemment (Lhermitte) qu'il existe des hétérotopies névrogliques à l'intérieur de la méninge molle. C'est donc aux dépens de ces éléments dysembryoblastiques que se forment les différents types de tumeurs gliales et neuro-épithéliales que nous venons de décrire.

D'ailleurs, les faits du plus haut intérêt rapportés récemment dans cette affection si particulière, désignée par Oberling sous le nom de *gliomatose méningo-encéphalique*, permettent d'établir la liaison entre les deux interprétations précédentes.

BIBLIOGRAPHIE

BERARD et DUNET. — Hyperostoses craniennes et tumeurs méningées. Société de Chirurgie de Lyon, séance du 14 février 1924 ; in *Lyon Chirurgical*, t. XXI, p. 502, 1924.

CUSHING (H.). — Les Méningiomes. *Brain*, 1922, p. 282.

CUSHING (H.). — The cranial hyperostoses produced by meningeal endotheliomas. *Arch. of. Neurol. and Psychiat.*, vol. VIII, 1922, n° 2, p. 139.

OBERLING (Ch.). — Les Tumeurs des Méninges. *Bull. de l'Assoc. française du Cancer*, t. XI, n° 6, juin 1922 (bibliogr.).

OBERLING (Ch.). — La Gliomatose méningo-encéphalique. *Bull. et Mém. de la Soc. Anatomique*, n°s 8-9, mai 1924, p. 334.

PENFIELD. — Cranial and intracranial endotheliomata hémicraniosis. *Surgery, Gynecology and Obstetrics*, may 1923, p. 657.

ROUSSY (G.). — Contribution à l'étude des tumeurs méningées. *Arch. gén. de Méd.*, t. II, n° 51, p. 324.

ROUSSY, L. CORNIL et LEROUX. — Tumeur méningée à type glial. *Revue Neurologique*, n° 3, mars 1923.

ROUSSY, LHERMITTE et L. CORNIL. — Essai de classification des tumeurs cérébrales. *Annales d'Anatomie pathologique*, t. I, n° 3, mai 1924.

SIMON et L. CORNIL. — A propos de deux cas de tumeurs méningées. Soc. Anatomique de Paris, 1924.

SPILLER. — Gliomatosis of the pia and metastasis of glioma. *Journ. of Nervous and Mental diseases*, 1907, p. 297.

ANALYSES

Inflammation et Processus généraux

KANISAKU SHIMURA (Berlin). — **Le rôle du système nerveux central et périphérique sur l'évolution du processus inflammatoire** (Der Einfluss der zentralen und peripheren Nervensystems auf die Entzündung). — *Wirchows Archiv*, vol. 251, pp. 160-237, 1924.

L'influence du système nerveux sur l'évolution de tout processus inflammatoire a été souvent discutée; malgré de nombreux travaux expérimentaux, les opinions restent divergentes à beaucoup de points de vue. Une des nombreuses causes de ces divergences tient certainement au fait qu'on n'a pas toujours précisé le rôle respectif qui revient aux différentes parties du système nerveux : système nerveux central, nerfs périphériques cérébro-spinaux et sympathiques. Pour combler cette lacune, l'auteur a fait de nombreuses séries d'expériences dont voici les résultats :

Sous l'influence de la narcose prolongée, l'apparition des phénomènes inflammatoires est retardée ; au début, les réactions tissulaires sont moins violentes que chez l'animal de contrôle. Mais, dans la nuit, les lésions deviennent plus graves et régressent plus lentement.

Quant à l'influence du système nerveux périphérique, il est important de savoir que la section des nerfs provoque à elle seule une hyperémie artérielle considérable qui peut persister pendant des semaines. Il faut tenir compte de ce fait et distinguer strictement les expériences faites immédiatement après la section nerveuse, en pleine période hyperémique et les expériences faites dans un intervalle d'un ou plusieurs mois après l'opération.

1. — *Expériences faites immédiatement après la section nerveuse* (Œil, oreille et pied).

a) Suppression des nerfs sympathiques et cérébro-spinaux.

Les phénomènes inflammatoires sont plus violents ; au début, il y a congestion intense, œdème important, mais l'évolution ultérieure du processus se poursuit de la même façon que du côté non opéré.

b) Suppression du système cérébro-spinal.

L'apparition des phénomènes inflammatoires est plus lente ; l'évolu-

tion ultérieure est beaucoup plus traînante et défavorable que du côté non opéré. Il y a prédominance de lésions obstructives.

c) Suppression du sympathique.

Les phénomènes inflammatoires initiaux sont beaucoup plus violents et plus tenaces que du côté non opéré, mais la régression des lésions se produit aussi rapidement que du côté sain.

2. — *Expériences faites un mois après la section des nerfs.*

Lorsque les nerfs cérébro-spinaux et sympathiques ont été sectionnés, on ne note aucune différence avec le côté sain ; lorsque les nerfs cérébro-spinaux seuls l'ont été, les réactions inflammatoires débutent tardivement et tendent à la nécrose ; la suppression du sympathique détermine des phénomènes inflammatoires violents au début, mais qui régressent rapidement.

L'influence défavorable de la suppression du système nerveux cérébro-spinal sur l'évolution du processus inflammatoire paraît démontrée. La suppression simultanée du sympathique est à même de compenser cet effet défavorable. Le succès de la sympathectomie est due à l'hyperémie artérielle qu'elle provoque.

CH. OBERLING.

KUSNETZOWSKY (N.). (Petrograd).) — **Sur la résorption et l'excrétion de graisse par l'épithélium des voies biliaires** (Uber die Fettresorption und Ausscheidung durch das Epithel der Gallengänge). — *Mitteil. aus den Genzgebieten der Med. u. Chir.*, t. 31, fasc. 2, 1923, pp. 145-162, 1 pl.

La résorption des graisses contenues dans la bile par l'épithélium de la vésicule biliaire est un fait expérimentalement bien établi. (ASCHOFF.) Par contre, la résorption au niveau de l'épithélium des voies biliaires n'a jamais été exactement étudiée. Pour éclaircir cette question, l'auteur a entrepris une série d'expériences sur des lapins, en introduisant sous différentes conditions de la graisse dans les canaux biliaires (cholédoque). Le résultat de ces expériences est le suivant :

L'épithélium cylindrique des gros canaux possède la faculté de résorber la graisse introduite, notamment après la ligature du cholédoque. La graisse contenue dans la bile prélevée chez des lapins après ingestion de graisse et injectée dans le cholédoque n'est résorbée qu'en cas de stase biliaire. Les particules de substances colorantes (bleu de mypan) ne sont pas résorbées par l'épithélium biliaire. L'épithélium des gros canaux biliaires se comporte donc comme celui de la vésicule biliaire. L'épithélium cubique des petits canaux ne résout pas les graisses ; il possède, par contre, la faculté d'excréter des graisses dans la bile (présence de graisse uniquement dans les cellules cubiques après ingestion de substances grasses).

P. HICKEL.

LŒB (L.) et DRAKE (D.). — De l'action de la chaleur et du froid sur le tissu amœbocytaire de la limule, et des états intermédiaires entre la vie normale et la mort produits par la chaleur (On the effect of heat and cold on amœbocyte tissue of Limulus, and on states intermediate betwen normal life and death produced through heat). — *The Journal of Medical Research.*, vol. XLIV, n° 4, juin 1924, pages 447 à 472.

Expérimentant sur les amoebocytes de la limule l'action de températures variables, appliquées pendant des temps variables, ces auteurs ont observé entre les températures approximatives de 42 à 44°, appliquées de dix à quarante-cinq minutes, des états pathologiques de la cellule qui se contracte, devient rigide, n'émet plus, comme normalement, de longs preudopodes en languettes, mais seulement de courts preudopodes arrondis, en gouttes. Le granuloplasme central, tout comme l'exoplasme, a perdu plus ou moins sa plasticité ; on peut même voir des mouvements assez actifs, entraînant la reptation cellulaire, se passer uniquement dans l'exoplasme. Ces altérations semblent conditionnées, en partie au moins, par l'absorption d'eau aux dépens du milieu extérieur. Quand elles ne sont pas trop profondes, elles guérissent et la cellule peut reprendre son aspect normal, avec d'autant plus de facilité qu'elle a été moins atteinte. Le résultat de ces recherches corrobore les constatations antérieures de Loeb sur les cellules du sarcome du rat et du cancer de la souris, soumises à des températures sub-mortelles. Quant au froid, il peut provoquer la même contraction de la cellule amœboïde et créer, lui aussi, ces états intermédiaires entre la vie normale et la mort.

P. MICHON.

Appareil respiratoire

BURNAND (R.) (de Leysin) **et SAYE (L.)** (de Barcelone). — **Granulies froides et granulies chroniques.** — *Annales de Médecine*, t. XV, n° 5, mai 1924, pp. 365-386, 11 fig.

Les auteurs reprennent l'étude d'une forme de granulie mal connue et que caractérise son évolution torpide. Pour être peu fréquente, elle n'est pas cependant tellement rare, puisque Burnaud et Sayé l'ont vue une vingtaine de fois sur cent cas de tuberculose fibreuse. Apanage de l'adulte, elle est caractérisée par ses signes cliniques discrets et son évolution très lente.

Un état subfébrile, une dypsnée légère, une toux rare, une expectoration minime et abacillifère, n'attireraient guère l'attention sans l'hémoptysie, peu abondante, mais à peu près constante. Les signes physiques ne

sont guère plus décisifs : submatité, respiration diminuée, parfois léger souffle et quelques craquements. A cette symptomatologie discrète s'oppose la netteté des signes *radiographiques*, qui sont caractéristiques : nodules fins, tantôt conglomérés, donnant une image en « voile », tantôt plus clairsemés, en ligne « fine ».

La caractéristique de cette forme de tuberculose nodulaire est sa chronicité : pendant des mois, voire des années, le syndrome, tant clinique que radiologique, ne se modifie pas, à peine entrecoupé parfois de discrètes poussées évolutives.

Des complications de tuberculose ulcéro-caséeuse banale, mortelle, ont permis de vérifier qu'au tableau clinico-radiologique répondait un substratum anatomique univoque.

Les poumons, petits, gris foncé, sont le siège de lésions assez symétriques et localisées surtout dans leur moitié supérieure : innombrables granulations miliaires, grisailles, se détachant bien sur le parenchyme adjacent qui ne présente aucun signe fluxionnaire. Par ailleurs, lésions diffuses de sclérose interstitielle, péribronchique et périvasculaire.

La lésion anatomique, tubercule folliculaire, la répartition bilatérale symétrique à point de départ hilaire des lésions semble bien révéler que la diffusion du bacille s'est faite par voie circulatoire. Et si la systématisation de ces lésions et leur aspect rappellent la granulie aiguë, la structure fibreuse, parfois crétacée, du follicule explique l'évolution torpide de cette forme de tuberculose.

Les auteurs interprètent cette ressemblance et cette différence en admettant que la granulie froide est l'expression d'une *tuberculose lymphatique* et que la lésion anatomique est une « lymphangite, péribronchitique nodulaire », lésion bien connue des anatomistes. Cette hypothèse vient à l'appui des faits anatomiques comme des faits cliniques : le caractère chronique et torpide de la maladie répond bien à l'allure de la tuberculose lymphatique, comme aussi sa prédilection pour les sujets jeunes.

RENÉ HUGUENIN.

HARKAVY (Joseph). — **Lésions des canaux alvéolaires dans les maladies du poumon, notamment en ce qui concerne leur musculature** (Pathological changes of the alveolar passages in the diseases of the lungs with special reference to the musculature). — *The Journal of Pathology and Bacteriology*, vol. XXVII, n° 4, octobre 1924, pp. 366-376, 1 fig., 1 pl. (bibliographie).

Dans ce travail, daté de l'Institut pathologique de Fribourg-en-Brisgau, Harkavy commence par résumer un article de K. Husten (*Lieger's Beitrage*, 1921), lequel prétend compléter l'anatomie microscopique du poumon telle qu'elle était classée depuis Laguesse et Hardiviller.

Comme il adopte la terminologie de cet article, il ne sera pas inutile d'énumérer la suite des dichotomies successives de l'arbre respiratoire depuis la bronche sus-lobulaire jusqu'à l'alvéole telles que Husten les conçoit : *bronche sus-lobulaire, bronchioles terminales* (0 mm. 5 ; pas de cartilage ; épithélium cilié avec cellules caliciformes isolées, double appareil musculaire avec riche réseau élastique), *bronchioles respiratoires de premier ordre* (épithélium cilié sans cellules caliciformes ; les premiers alvéoles s'insèrent sur le côté opposé de l'artère satellite), *bronchioles respiratoires de second ordre* (les alvéoles s'insèrent en plus grand nombre ; l'épithélium, d'abord cilié, tend à prendre le type respiratoire ; le système musculo-élastique est réduit à des anneaux), *bronchioles respiratoires de troisième ordre* (il ne reste plus que de petits îlots d'épithélium haut, généralement non cilié, et seulement du côté de l'artère ; anneaux musculaires à la base des alvéoles), deux à cinq *canaux alvéolaires (alveolar passages, alveolargange) primaires ; canaux alvéolaires secondaires.* De la paroi de ces canaux (comme de celle des bronchioles respiratoires) partent dans la lumière des saillies en forme de bouton ; elles sont déterminées par les anneaux musculaires, ici souvent incomplets. Harkavy les nomme *piliers alvéolaires.*

Le tissu alvéolaire et la plèvre contiennent aussi d'assez nombreux muscles lisses.

Etudiant 176 poumons, Harkavy a trouvé une hyperplasie plus ou moins marquée de la musculature du tissu interlobulaire et des canaux alvéolaires dans un certain nombre de groupes de faits : les cardiopathies chroniques avec stases d'induration, les symphyses pleurales et les emphysèmes (essentiel, de compensation, atrophique). Les modifications sont beaucoup moins marquées dans l'anthracose et les processus d'induration secondaire.

Cette hypertrophie musculaire ayant été rencontrée chaque fois qu'on pouvait invoquer une gêne permanente à l'expiration, elle prouverait « une activité compensatrice de la musculature, vraisemblablement au moment de l'expiration, contrastant avec la passivité des alvéoles, qui ne possèdent aucun muscle et ne peuvent jouer qu'un rôle passif dans l'acte respiratoire ».

LOUIS GERY.

LETULLE (M.), BESANÇON (F.), WEILL (M.-P.). — Etude anatomo-pathologique d'un cas probable de syphilis broncho-pulmonaire. — *Annales de Médecine*, t. XV, n° 6, juin 1924, pp. 461-475, 5 fig.

Le diagnostic de syphilis pulmonaire n'a guère été porté jusqu'ici qu'en clinique, en présence de lésions pulmonaires sans expectoration bacillifère survenues chez d'anciens syphilitiques et améliorées par le

traitement. mais les observations sont rares où la démonstration microbiologique ou anatomo-pathologique ait été faite.

Le malade observé par les auteurs présentait une lésion pulmonaire complexe, à la fois constituée par des lésions tuberculeuses indubitables et par une sclérose pulmonaire très différente des scléroses tuberculeuses, s'accompagnant de lésions bronchiques très spéciales.

Les lésions tuberculeuses sont constituées par des plages de sclérose, souvent hyalines, creusées de place en place de cavités, de petites carvernules riches en matière caséeuse et bordées de cellules géantes ; ailleurs, ce sont des follicules typiques ou un infiltrant leucocytaire au sein du tissu fibreux ; en d'autres régions, des îlots de broncho-pneumonie caséeuse, au niveau desquels on retrouve, pour peu abondants qu'ils soient, des bacilles tuberculeux.

Les autres lésions, très différentes, sont constituées par une cicatrice stellaire, sous-apicale, de deux centimètres sur un, et des lésions de sclérose diffuse qui avoisinent l'une et l'autre des bronches altérées.

La cicatrice, située sous une plicature de la plèvre symphysée, est constituée par un tissu fibreux très élastigène et occupée en son centre par une bronche volumineuse dont l'épithélium est en voie d'atrophie et le chorion riche en vaisseaux dilatés et en mononuclaires ; à l'entour, il n'existe plus ni muscle ni cartilage, l'un et l'autre remplacés par une énorme hyperplasie conjonctive, bourrée d'éléments élastiques désordonnés. Dans cette même région, un grand nombre de bronches présentent d'autres altérations mutilantes : perte de partie ou de la totalité de leur paroi musculeuse ou de leur armature élastique, endo-bronchite végétante, avec conservation de l'épithélium sans péribronchite, parfois même oblitération totale des conduits aériens. En outre, les artères satellites sont souvent atteintes d'endartérite ou même de panvascularite oblitérante.

Les placards de sclérose diffuse présentent, au sein d'une substance fondamentale hyaline, pauvrement élastique, des vaisseaux très altérés et surtout des bronches dilatées dont le chorion épaissi, fibroïde et hyperémié, a perdu son armature élastique.

Enfin, à la périphérie des placards de sclérose, on rencontre des nodules lympho-plasmocytaires centrés pour la plupart par une bronchiole. Par contre, on n'y trouve ni éléments giganto-cellulaires, ni dégénérescence caséeuse.

Les auteurs n'ont pu colorer dans ces lésions le tréponème, mais pas davantage non plus le bacille de Koch, qu'ils avaient mis en évidence dans les lésions histologiquement tuberculeuses.

Malgré le manque d'une preuve bactériologique positive, l'absence du bacille de Koch, l'aspect histologique, si différent de celui des lésions

tuberculeuses voisines, ont fait porter par les auteurs le diagnostic de syphilis pulmonaire. Il est basé sur l'existence de lésions scléreuses accompagnées de vascularite et de bronchopathies particulières, assez semblables, d'ailleurs, à celles décrites par Tripier et Bériel et par Elizalde, et qui sont étayées sur un contrôle bactériologique.

RENÉ HUGUENIN.

SENART (Ernst) (Würzbourg). — **Observations sur l'état de la musculature lisse des bronchioles dans différentes maladies.** *Zentralblatt für Pathol. allg. Pathologie*, 15 décembre 1923, t. 34, n° 8, pp. 202-204.

Dans l'induration brune, l'auteur constate une hyperplasie de toute la musculature lisse des bronchioles.

Dans l'emphysème chronique, les muscles lisses manquent par place, ailleurs ils sont hypertrophiques.

Contrairement aux constatations d'Eberth, il n'a pas trouvé d'hyperplasie musculaire dans la pneumonie caséeuse.

Dans la pneumonie chronique, l'atélectarie et l'alvéolite végétante, les muscles lisses sont très peu développés ou manquent complètement.

A. DISS.

TSUDA SEIJI (Formosa, Japon). — **La tuberculose prostatique hématogène** (Ueber dei hämatogene Prostatatuberculose). — *Virchows Archiv*, vol. 251, pp. 1-8, 1924.

Le travail s'appuie sur l'examen anatomique de 95 cas de tuberculose uro-génitale. La tuberculose de la prostate coexistait dans 74 cas ; sep. fois la prostate était seule atteinte ; l'auteur en conclut que l'origine hématogène de la tuberculose prostatique, même dans les cas complexes de tuberculose uro-génitale, est plus fréquente qu'on n'a l'habitude de l'admettre.

CH. OBERLING.

Appareil circulatoire

FABER (Copenhague). — **La calcification de la mésartère** (Die Mediaverkalkung). — *Virchows Archiv*, vol. 251, pp. 137-140, 1924.

D'après Moenckeberg, la calcification de la média est une maladie vasculaire autonome qui diffère de l'artério-sclérose par sa topographie (lésions presque exclusives des artères périphériques) et par le siège

initial des lésions dans les fibres musculaires de la tunique moyenne. L'auteur montre que la calcification de la média est au moins aussi fréquente dans l'aorte, les lésions de la tunique moyenne sont le plus souvent masquées par les altérations de l'artère et se confondent avec elles. D'autre part, l'auteur cherche à démontrer que le siège initial du processus n'est pas la fibre musculaire, mais le tissu élastique, comme c'est la règle pour les désintégrations artério-scléreuses. Il n'y aurait donc aucune raison de considérer la calcification de la média comme une entité morbide différant de l'artério-sclérose.

CH. OBERLING.

IVENS (W.) (Amsterdam). — **La périartérite noueuse.** — *Archives des maladies du cœur, des vaisseaux et du sang*, 1924, 17e année, p. 257 (7 fig.).

Ce mémoire est basé sur l'étude de deux cas. Il comprend une revue générale clinique, étiologique et anatomique de l'affection.

La description des lésions artérielles est illustrée de très belles figures montrant notamment les nodules d'infiltration disposées en grains de chapelet le long d'une artère, la rupture de l'appareil élastique en certains points et les altérations des corpuscules de Malpighi du rein.

C'est dans l'adventice artérielle que débutent les lésions ; les tuniques moyenne et interne sont lésées ensuite. La nature de cette affection reste, malgré quelques recherches expérimentales, tout à fait inconnue.

L'auteur donne une importante bibliographie.

MOULONGUET.

KLINGE (F.) (Munich). — **Angiome mésenchymateux malin.** (Angioma mesenchymale malignum.) — *Deutsche Zeitschrft f. Chirurgie*, t. 183, fasc. 3-4, nov. 1923, pp. 195-221, 10 fig.

D'après BORST, l'endothélium vasculaire est d'origine mésenchymateuse ; devenu tumoral, il peut reprendre ses propriétés évolutives à potentiel multiple et se différencier en fibroblastes, myoblastes et cellules sanguines. A l'appui de cette hypothèse, l'auteur rapporte le cas d'une tumeur d'origine vasculaire présentant une différenciation évolutive caractéristique de ses éléments constituants.

Il s'agit d'une femme de quarante ans, opérée dix ans auparavant d'une petite tumeur violacée du dos de la main (diagnostic histologique : fibro-adénome des glandes sudoripares). Dans la cicatrice se développa par la suite une seconde tumeur ; une incision exploratrice fit faire le diagnostic d'hémangiome. On procéda alors à l'excision complète de la cicatrice qui, histologiquement, présenta un « sarcome à cellules épithéloïdes d'origine vraisemblablement endothéliale ».

Quelques mois après l'opération, il se formait le long du bras des nodules métastatiques et des vésicules de teinte livide qui s'ouvraient spontanément en laissant sourdre un liquide hémorragique. On procéda alors à l'amputation du bras, qui présentait une tumeur infiltrante, composée tantôt de tissu fibreux, tantôt d'un tissu rougeâtre, très friable, ressemblant à de la moelle rouge. La malade refait de nouvelles métastases dans la cicatrice et meurt de cachexie progressive. A l'autopsie, on trouve le moignon du bras infiltré par une tumeur dont le parenchyme ressemble à du tissu de granulation, et des métastases dans les plèvres et le poumon. Pas de lésions du foie, de la rate, ni de la moelle osseuse.

Les différentes parties de la tumeur examinées histologiquement donnent des aspects assez variables. Dans les nodules cutanés les plus récents, la tumeur se compose d'un réticulum syncytial avec de nombreuses lacunes, dans lesquelles des éléments syncytiaux font souvent saillie. Des mitoses nombreuses, des irrégularités nucléaires et l'invasion nette du conjonctif à la périphérie dénotent le caractère malin de la tumeur. A un stade un peu plus avancé, on voit apparaître dans le réticulum des cellules érythroblastiques et myélocytaires, montrant des formes de transition nette avec les éléments syncytiaux. Ces cellules sanguines jeunes pénètrent ensuite dans les lacunes, tapissées par une ou plusieurs couches de cellules du type endothélial. Ce tissu érythro et myéloblastique ressemble à celui qu'on trouve dans la moelle osseuse ou dans le foie embryonnaire. Selon les dimensions des lacunes, de leurs parois, et selon le développement du tissu conjonctif, la tumeur prend tantôt l'aspect d'un angiome caverneux, tantôt celui d'un angiofibrome. Dans les régions avoisinantes de la graisse, la tumeur est entourée de tissu conjonctif, dont l'auteur admet qu'il provient plutôt d'une différenciation conjonctive des éléments tumoraux que d'une réaction avec métaplasie conjonctive du tissu graisseux.

La tumeur est donc primitivement formée d'un syncytium mésenchymateux ; les éléments syncytiaux intercapillaires donnent alors naissance à des hématoblastes et se différencient en cellules sanguines. Le tissu mésenchymateux disparaît par hématopoïèse, de sorte qu'il ne reste plus qu'une cavité remplie d'éléments sanguins et tapissée d'endothélium ; ces cavités entrent en rapport avec le réseau sanguin de la tumeur.

L'auteur admet qu'il s'agit dans son cas d'une tumeur d'origine mésenchymateuse à potentiel évolutif élevé : les éléments tumoraux peuvent se différencier en hémato, angio et fibroblastes.

P. HICKEL.

KEYE (Cologne). — **Sur la migration naturelle du pigment épidermique dans les ganglions lymphatiques chez les chevaux.** — *Zentralblatt für allg. Pathologie*, 1er octobre 1923, t. 34, n° 3, pp. 57-60.

Lignac avait trouvé régulièrement du pigment mélanique dans les ganglions inguinaux tributaires de la région génitale fortement pigmentée.

Sur l'instigation de Meirowsky, Keye a contrôlé ces recherches chez le cheval. Il trouve du pigment dans tous les ganglions, même chez des animaux dont l'épiderme ne contenait pas de mélanine. Le pigment est transporté en grande partie par les vaisseaux lymphatiques. La migration dans les cellules conjonctives (chromataphores de Bloch) paraît exceptionnelle.

Dans les ganglions, le pigment serait partiellement décomposé, car l'auteur y trouve des grains qui ne réduisent qu'incomplètement, ou plus du tout, la solution de nitrate d'argent à 1 % (réaction considérée comme spécifique pour la mélanine par Lignac et Keye).

L'auteur constate, en outre, que les glandes sudoripares du cheval contiennent normalement du pigment.

A. DISS.

LUTHY (F.). — Sur des inclusions épithéliales congénitales dans les ganglions lymphatiques. (Uber angeborene Epitheleinschlüsse in Lymphknoten.) — *Virchows Archiv.*, t. 250, fasc. 1/2, pp. 30-30.

L'auteur relate une autopsie personnelle d'une femme de trente-trois ans qui présentait, à côté d'une endocardite maligne, cause de sa mort, d'importantes malformations du côté du système uro-génital : agénésie du rein droit, utérus bicorne, dédoublement du canal de Gärtner à droite, dont les deux conduits, accolés en canon de fusil, mènent de l'ovaire droit jusque dans un diverticule creusé dans la corne utérine droite. En plus : adénomyomatose des deux angles tubaires.

Les ganglions lymphatiques lombaires (de grandeur normale) montrent en leur centre des inclusions épithéliales, sous forme de petites cavités kystiques, revêtues par un épithélium cylindrique de hauteur variable, mais en général assez élevé, par places nettement vibratil, ailleurs aplati par l'accumulation d'une sécrétion filante.

Ces inclusions épithéliales se trouvent soit dans le tissu conjonctif trabéculaire, soit — plus rarement — dans le tissu cytogène lymphatique même, et ne montrent pas de signes de prolifération.

De pareilles inclusions ont été vues assez souvent dans les ganglions lymphatiques du petit bassin. R. Meyer, cependant, en a trouvé dans les ganglions inguinaux ; Albrecht et Arzt, puis Glass, Mazza et Cassinelli, dans les ganglions cervicaux. Ces dernières (qui ont formé des tumeurs

à croissance lente) doivent être considérées comme des conduits excréteurs des glandes salivaires. D'une façon générale, on trouve assez souvent dans les ganglions du voisinage des glandes salivaires, des parcelles d'alvéoles et de conduits excréteurs.

Après avoir exclu les théories qui font de ces inclusions des métastases d'épithélioma (Wertheimer) ou des endothéliums lymphatiques transformés par une irritation chronique, l'auteur les considère comme étant bien épithéliales et non endothéliales et les explique par une malformation embryonnaire, une hétérotopie de germes épithéliaux du système urogénital (corps et canal de Wolff).

Cette hypothèse est appuyée par la concomitance très fréquente d'autres malformations, observées par d'autres auteurs et évidentes dans notre cas.

Les inclusions épithéliales dans les ganglions inguinaux (observées par R. Meyer) s'expliqueraient par la même théorie, vu les rapports intimes du ligament rond avec le pronephros).

Wertheimer avait trouvé de ces inclusions épithéliales non cancéreuses dans 9,3 % de cancers du col utérin, alors que sur 80 cas de contrôle (sans *Ca* utérin) il n'a pas pu en découvrir. Luthy croit pouvoir en conclure que ces cancers utérins naissaient plus souvent qu'on ne le pense sur la base de dystopies épithéliales, en faveur de laquelle origine plaideraient précisément ces inclusions également hétérotopiques.

NEUMANN.

OSKAR SCHIRMER (Zurich). — Sur les diverticules du péricarde. — *Zentralblatt für allg. Pathologie*, 1er octobre 1923, t. 34, l. 3, pp. 61-64, 1 fig.

Description de deux diverticules du péricarde trouvés chez une femme de quarante ans.

Le plus grand, piriforme, a 2 cm. 5 de longueur, le petit 8 millimètres de longueur. La paroi des deux diverticules présente toutes les couches du péricarde normal.

L'auteur en conclut qu'il s'agit de malformations congénitales.

A. DISS.

OBERLING (Ch.) (Strasbourg). — **Périaortite caséeuse centripète. Perforation de l'aorte abdominale.** — *Bulletins et Mémoires de la Société Anatomique de Paris*, 1923, 93e année, t. XX, pp. 95-97.

Un vieillard de soixante et onze ans est subitement pris de fortes douleurs abdominales et meurt en deux jours. A l'autopsie, on trouve une tuberculose miliaire généralisée et un énorme hématome rétropéritonéal dû à une perforation de l'aorte abdominale. L'examen histolo-

gique montre que la perforation est consécutive à une péri et mésaortite caséeuse très probablement en rapport avec un ganglion tuberculeux.

OBERLING.

PETRI (Else). — Contribution à l'étude de la transformation xanthomateuse des tissus : l'hémangiome xanthomateux (Zur kenntnis der xanthomatosen Gewebsumwandlung : Haemangioma xanthomatosum). — *Centralbl. f. allg. Path. u. path. Anat.*, t. XXXIV, pp. 1-4, avec 3 fig. dans le texte, Iéna, 1923.

A l'autopsie d'une femme de soixante-dix-neuf ans, morte ictérique d'un cancer de la vésicule, on trouve, largement implantée sur la partie supérieure de l'iléon, une tumeur de la grosseur d'une noisette, de consistance moyenne, recouverte par la séreuse et intimement adhérente à la musculeuse. La surface, de coupe blanchâtre, humide, bigarrée de petits territoires noirâtres, montrait çà et là des formations jaunâtres légèrement saillantes, parfois centrées par un vaisseau dont les plus volumineux avaient le diamètre d'une tête d'épingle.

Histologiquement, la tumeur, composée de faisceaux musculaires et de tractus fibreux entrecroisés, est très richement vascularisée par des artérioles et des capillaires à paroi souvent hyalinisée. A la périphérie de la tumeur, le réseau capillaire devient franchemeént angiomateux et prend même par endroits l'aspect du cavernome.

Dans les territoires angiomateux, on est frappé par de grandes cellules écumeuses qui présentent microchimiquement les réactions de la cellule xanthomateuse. Ces formes de passage démontrent suffisamment qu'elles dérivent des cellules endothéliales.

L'auteur admet qu'il s'agit là d'un phénomène analogue à celui décrit par Lubarsch (transformation xanthomateuse d'endothéliums lymphatiques chez des hypercholestérinémiques, dans des territoires de stase lymphatique).

Sa malade était ictérique ; l'hypercholestérinémie est donc probable. D'autre part, on peut admettre un certain degré de ralentissement de la circulation sanguine dans les territoires angiomateux et cavernomateux.

En tout cas, cette observation prouve, une fois de plus, que presque toute cellule d'origine mésenchymateuse peut se transformer en cellule xanthomateuse par l'emmagasinage de substances graisseuses qui, de l'avis de l'auteur, ne contiendraient pas obligatoirement de la cholestérine.

(Cette extension de la définition « cellule xanthomateuse », qui tend à englober tous les lipophages, nous semble abusive. — *Note du traducteur.*)

GEORGES LÉVY.

THINNES (P.). — Périartérite noueuse chez un nourrisson (Periarteritis nodosa bei einem Säugling). — *Frankfurter Zeitschrift für Pathologie*, t. XXX, pp. 104-113, 1924.

Chez un enfant âgé de neuf mois, mort subitement, on trouve à l'autopsie des cicatrices scléreuses étendues du myocarde et des infarctus multiples des reins. L'examen microscopique montre une périartérite noueuse ayant intéressé les trois tuniques. Le processus semble avoir debuté dans la couche interne de la média ; l'intima a été intéressée très précocement. Les cicatrices du myocarde et les infarctus du rein doivent être considérés comme des conséquences de la périartérite et de la thrombose secondaire. La mort subite est due à la sclérose du myocarde.

P. BICART.

VILLAR. — Cancer total et massif du canal thoracique. — *Journal de Médecine de Bordeaux*, 1924, t. 101, p. 494 (1 fig.).

Tandis que la greffe cancéreuse localisée en un point du canal thoracique, et notamment au niveau de sa terminaison dans le creux susclaviculaire gauche, est très fréquente dans les cancers abdominaux, le cancer total et massif de ce canal est rare.

Dans le cas observé par l'auteur, il s'agit d'une métastase d'un cancer gastrique. Le canal thoracique est injecté en masse depuis la citerne de Pecquet jusqu'à l'abouchement dans la veine sous-clavière, qui est elle-même envahie. La lumière du canal a complètement disparu. Les ganglions adjacents au canal sont envahis comme lui, notamment les ganglions prévertébraux abdominaux et les ganglions sus-claviculaires dits de Troisier. Une figure représente le canal cancéreux enlevé en masse à l'autopsie.

MOULONGUET.

Von ZALKA (E.). — Deux cas de perforations aortiques par tuberculose (Zwei Fälle von tuberculöser Sostenperforation). — *Virchows Archiv*, vol. 251, pp. 685-698, 1 fig., 1924.

Le premier cas concerne un homme de vingt-deux ans, atteint d'un mal de Pott dorsal avec gros abcès ossifluent. L'aorte thoracique était perforée par propagation directe du processus tuberculeux ; l'hémorragie s'était produite dans la cavité même de l'abcès.

Le second cas (homme de vingt-neuf ans) présente une perforation de l'aorte ascendante consécutive à une péricardite tuberculeuse. La paroi antérieure de l'aorte avait été détruite par caséification progressive ; il s'était formé un anévrisme intrapéricardique ; c'est la rupture de cet anévrisme et l'hémopéricarde consécutif qui avaient provoqué la mort subite.

CH. OBERLING.

Tube digestif et glandes annexes

BERLET (K.). — Les artères de l'estomac de l'homme et leurs rapports avec l'étiologie et la pathogénie de l'ulcère de l'estomac (Ueber die Arterien des menschlichens Magens und ihre Beziehungen zur Æthiologie und Pathogenese des Magensgeschwür). — *Frankfurter Zeitschrift für Pathologie*, 1924, t. XXX, pp. 472-489, 1 fig.

Il n'y a pas de différence notable entre la disposition des artères de la face antérieure de l'estomac et celle des artères de la face postérieure. Les deux faces sont parcourues par un système de grosses artères perpendiculaires au grand axe du viscère, anastomosées les unes avec les autres par des branches de calibre assez important.

La petite courbure possède un système artériel beaucoup plus délicat que le reste de l'estomac. Les plus fines artères se trouvent dans la région pylorique et leur nombre y est sensiblement diminué ; leurs anastomoses sont grêles et longues ou manquent complètement.

Les résultats des recherches de Berlet concordent donc avec ceux de la plupart des auteurs. Ainsi il paraît démontré que la vascularisation de la petite courbure et de la région du pylore est réellement d'un type spécial et qu'elle est moins abondante que celle de tout le reste de l'estomac. Les artères sont, d'une part, prédisposées à des troubles de la circulation et, d'autre part, si ces troubles existent, elles ne peuvent pas ou difficilement se suppléer par une circulation collatérale. La cellule épithéliale, ainsi mise en état de moindre résistance, est digérée pas le suc gastrique.

La réparation d'une perte de substance sera d'autant plus difficile que les artères, peu nombreuses, ne peuvent pas fournir en nombre suffisant des néo-vaisseaux indispensables à la constitution des bourgeons charnus.

La forme en entonnoir de l'ulcère semble déterminée par le mode de division des artères au même titre que la forme pyramidale d'un infarctus splénique.

Les recherches récentes confirment donc l'ancienne théorie de Virchow sur l'étiologie et la pathogénie des ulcères de l'estomac.

P. BICART.

BUSCH (M.). — Contribution à l'étude de la rupture totale de l'estomac (Ein Beitrag zur Frage der vollständigen Magenberstung). — *Frankfurter Zeitschrift für Pathologie*, t. XXX, pp. 30-67, 1 fig., 1924.

La rupture spontanée de l'estomac, a été longtemps mise en doute. Beaucoup de cas décrits antérieurement ont pu être mis sur le compte d'ulcères préexistants. Basch fait une revue critique de tout ce qui est

connu à ce sujet, tant au point de vue expérimental qu'au point de vue clinique et anatomo-pathologique. S'appuyant sur un cas personnel, il arrive aux conclusions suivantes : la rupture spontanée totale de l'estomac anatomiquement normal est très rare. Elle est due à une dilatation aiguë progressive par augmentation de la pression intérieure (fermentation). Une dilatation brusque (expérimentale) semble plutôt sur le cadavre provoquer des ruptures de la muqueuse seule. La dilatation aiguë se développe par suite de l'inhibition (de cause centrale ou périphérique) du mécanisme d'évacuation. Il faut faire une différence entre la dilatation avec conservation du tonus musculaire et la dilatation atonique, la première devant se transformer en la seconde par paralysie du système nerveux intrapariétal pour peu que le processus dure assez longtemps. Le rapport entre le contenu et la pression est différent dans les deux cas : dans l'estomac dilaté, mais resté tonique, la muqueuse peut se rompre avant que la limite de résistance des muscles n'ait été atteinte. Le degré de remplissage sera alors bien moindre que celui supporté facilement par un estomac atone ; celui-ci aura plus de tendance à se rompre dans sa totalité, mais seulement pour un degré de remplissage plus élevé.

Des particularités morphologiques et mécaniques, il résulte que la tension maxima est localisée dans la région de la petite courbure près du cardia. La direction de cette tension est transversale : de là la direction longitudinale du trait de rupture.

Probablement la résistance de la paroi gastrique est diminuée par suite de la diminution de l'élasticité et par des hémorragies interstitielles, deux conséquences de la nutrition nées de la distension.

P. BICART.

DREIFUSS (W.). — Les lésions des voies digestives supérieures dans l'anémie pernicieuse (Die pathologisch-histologischen Befunde im oberen Verdauungskanal bei perniziöser Anemie). — *Virchows Archiv*, vol. 251, pp. 43-56, 1924.

L'examen histologique de la langue, du pharynx et de l'œsophage dans cinq cas d'anémie pernicieuse cryptogénétique et dans trois cas d'anémie bothriocéphalique a montré l'existence constante de lésions inflammatoires aiguës ou chroniques. L'aspect histologique du tissu inflammatoire n'a aucun caractère spécifique, il est sensiblement le même dans les deux variétés d'anémie pernicieuse. Il s'ensuit que les lésions s'y produisent suivant le même mécanisme dans l'anémie pernicieuse cryptogénétique et dans l'anémie bothriocéphalique. Leur pathogénie reste obscure.

CH. OBERLING.

DOUZAIN (H.). — De la dilatation kystique de l'appendice. — *Thèse de Nancy*, 1924, 102 p.

La dilatation kystique de l'appendice est la conséquence d'une oblitération d'origine inflammatoire de la lumière vermiculaire, à une distance plus ou moins rapprochée de sa région cæcale.

La lumière étant oblitérée, il se produit une accumulation du liquide en cavité close, qui distend la paroi.

Le liquide est, dans sa plus grande partie, le produit de sécrétions de glandes caliciformes.

Les expériences faites sur le lapin par Douzain lui permettent de conclure que :

Seule la ligature serrée et complète de la lumière a pour résultat une dilatation kystique ;

La ligature lâche, avec ou sans infection, ne donne aucun résultat ; on n'obtient pas de sténose appendiculaire en injectant une culture microbienne dans le canal vermiculaire, que celui-ci soit ou non rétréci par une ligature ;

Quand on ouvre, dans la cavité péritonéale, un appendice à dilatation kystique, il se produit un pseudo-myxome. C'est la preuve expérimentale de la théorie pathogénique admise aujourd'hui.

L. CORNIL.

HENNIG et SCHUTT (Halle). — **Un cas d'hémangiome caverneux diffus du rectum** (Ein Fall diffusen kavernösen Hemangiom des Mastdarms). — *Mitteil. aus den Grenzgeb. der Med. u. Chir.*, t. 36, fasc. 2/3, 1923, pp. 235-242.

Il s'agit d'un homme de vingt et un ans, atteint d'un lymphangiome caverneux congénital du cou; mort d'anémie à la suite d'hémorragies rectales profuses. A l'autopsie, on trouve un hémangiome caverneux qui s'étend sur tout le rectum, et même le sigmoïde. Microscopiquement, cette tumeur se compose de lacs sanguins tapissés d'endothélium, en partie thrombosés, et de capillaires dilatés et sinueux, avec prolifération endothéliale marquée. Elle siège essentiellement dans la sous-muqueuse, mais pénètre par endroits, à travers les musculeuses, jusque dans la séreuse.

Ces cas d'hémangiomes diffus du rectum sont assez rares et on ne connaît que quelques cas publiés dans la littérature.

P. HICKEL.

Le Gérant : F. AMIRAULT. NIORT. — IMP. TH. MARTIN.